



PASIÓN POR EDUCAR

Universidad del sureste
Campus Comitán
Licenciatura en medicina
humana



Cráneo

Nombre: Casandra Guillen Nájera
Materia: Morfología
Unidad: 1
Grupo: "A"
Grado: 1°
Docente: Dra. Mariana Catalina Saucedo

Comitán de Domínguez, Chiapas 05/10/24

Esqueleto axial y homeostasis

Los huesos del esqueleto axial contribuyen a la homeostasis al proteger muchos órganos del cuerpo, como el cerebro, la médula espinal, el corazón y los pulmones. Son importantes como sostén, y depósito y provisión de calcio.



SISTEMA ESQUELETICO:

ESQUELETO AXIAL

- CRANEO

~~107~~

NEUROCRÁNEO

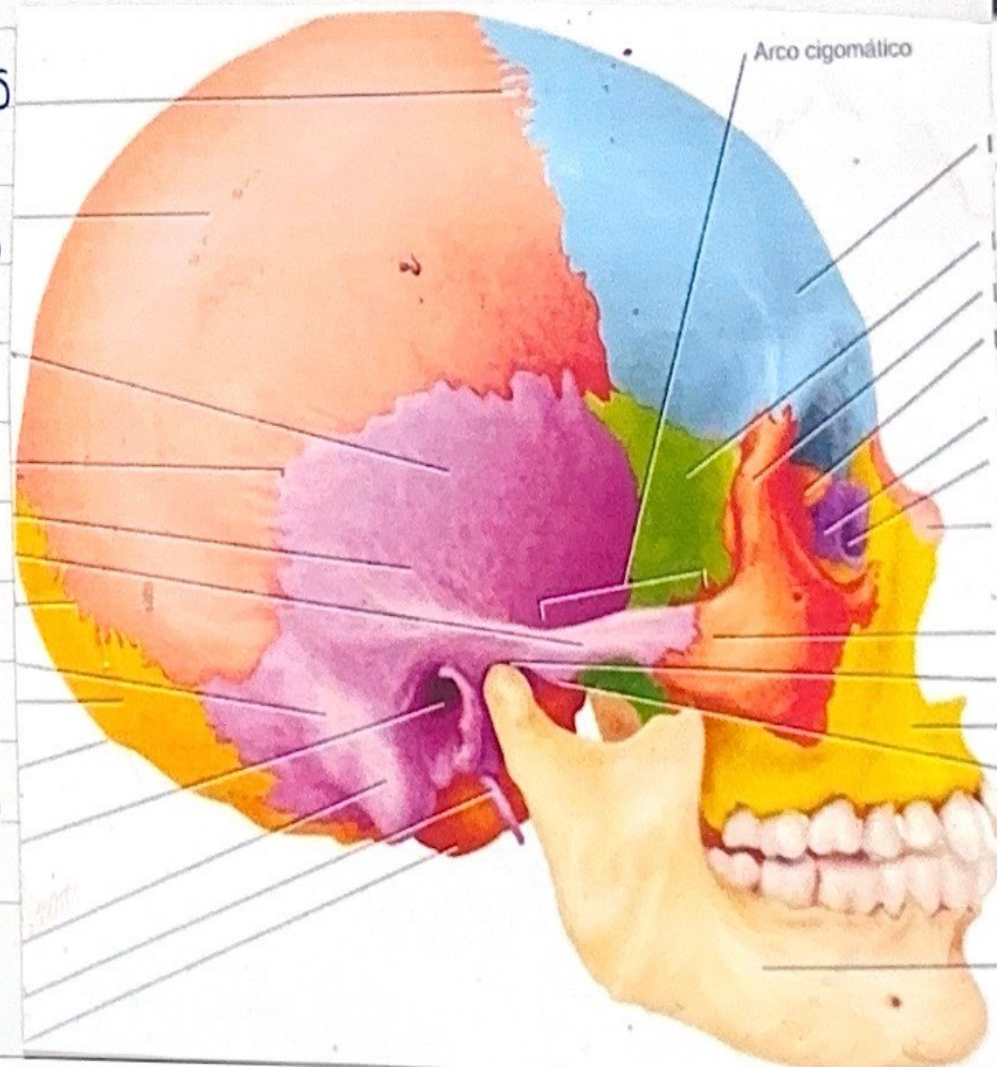
- Posee una Pared Superior (Calvaria) : bóveda Craneal
- Posee un Piso : base del Cráneo
- Formado Por 8 huesos : 4 Impares (Frontal, etmoides, esfenoides y occipital) 2 Pares bilaterales (Temporal y Parietal)

CALVARIA

- Hueso frontal, Etmoides, Parietales y occipital.
- Son huesos Planos
- Unidos Por suturas fibrosas

BASE DEL CRÁNEO

- Hueso esfenoides y temporales.
- Huesos Irregulares Con Partes Planas





PASIÓN POR EDUCAR

Universidad del sureste
Campus Comitán
Licenciatura en medicina
humana



Tórax

Nombre: Casandra Guillen Nájera

Materia: Morfología

Unidad: 2

Grupo: "A"

Grado: 1°

Docente: Dra. Mariana Catalina Saucedo

Comitán de Domínguez, Chiapas 05/10/24

#10.

TÓRAX = PECHO

PECHO: Es la Parte Superior del tronco que se ensancha por arriba debido a la cintura escapular (claviculas y escapula).

UBICACIÓN: Situado entre el abdomen y el cuello.

FORMADO: Por la Cavidad torácica, su Contenido, y por la Pared que la rodea, es la Parte del tronco comprendida entre el cuello y el abdomen.

LA FORMA Y EL TAMAÑO: de Cavidad y Pared tórax difieren de los del Pecho (torso superior) debido a que este incluye algunos huesos y músculos del miembro superior y, en las mujeres adultas, las mamas.

EL TÓRAX INCLUYE: los Órganos Principales de los sistemas respiratorios y Cardiovascular

CAVIDA TORACICA: La Cavida toracica esta dividido en tres Compartimentos el mediastino Central, Cavidades Pulmonares derecha e izquierda, ocupadas por los Pulmones

CAJA TORÁCICA (PARRILLA COSTAL)

- Con sus barras horizontales Formado Por las Costillas y los Cartilagos Costales

- Sostenida Por el esternón y las vertebrae toracicas Verticales

- El Suelo de esta Cavidad, esta Cavidad, esta Invaginado Inferiormente Por la Cavidad abdominal (Diafragma toracico)

