

Enfermedades Del Pericardio

Pericarditis Aguda: inflamación del pericardio. En la fase aguda se produce un exudado que puede engrosar y fibrosar el pericardio, cronicándose el proceso.

Etiología



• Pericarditis aguda viral o idiopática > 80%

- Forma más frec.
- Jóvenes de sexo masculino
- Virus de la familia Coxsackie B

Clinica: infección vírica de vías respiratorias altas.
(malestar general, fiebre y mialgias)

• Pericarditis Post infarto (Sx de Dressler)

• Sx de postpericardiotomía (Postinjuria)

- Probablemente base inmunológica
- En px que han tenido cirugía cardíaca.
- Cursa con fiebre, dolor precordial de tipo pericardico, artalgias y rose pericardico que puede aparecer en un periodo variable.
- Suele residivar.

• Pericarditis Bacteriana (Purulenta) (70%)

- Derrame pericardico en pericarditis uremica
- inmunoterapia
- Leucemia
- Linfoma
- Sida

Clinica: -sepsis
-taponamiento cardíaco

importante → Leucocitos, neutrofilia, cardiomegalia radiológica
ensanchamiento mediastínico.

• Pericarditis por conectivopatías

- Aparece en LES (20-40%)
- Artritis reumatoide (< 10%)
- Esclerodermia
- Dermatomiositis.

• Pericarditis Neoplásica (5-15% px)

- cancer broncogenico
- Linfoma de Hodgkin
- cancer de mama
- Leucemia

Clinica → -Pericardio hemorrágico
-Taponamiento cardíaco.

Clinica

- Dolor pericardico
- roce pericardico
- Derrame pericardico

Diagnostico

- cuadro clinico: Dolor y cambios de roce.
- Electrocardiograma: elevacion de ST
- Rx torax: Cardiomegalia global con perdida de los bordes normales del corazon.
- Ecocardiograma: Mas usado.
- Laboratorio: ↑CPK

Tratamiento:

Pericarditis idiopatica → AINE a dosis alta (aspirina 1g/8h, Ibuprofeno 600mg/8h) durante 2 semanas.

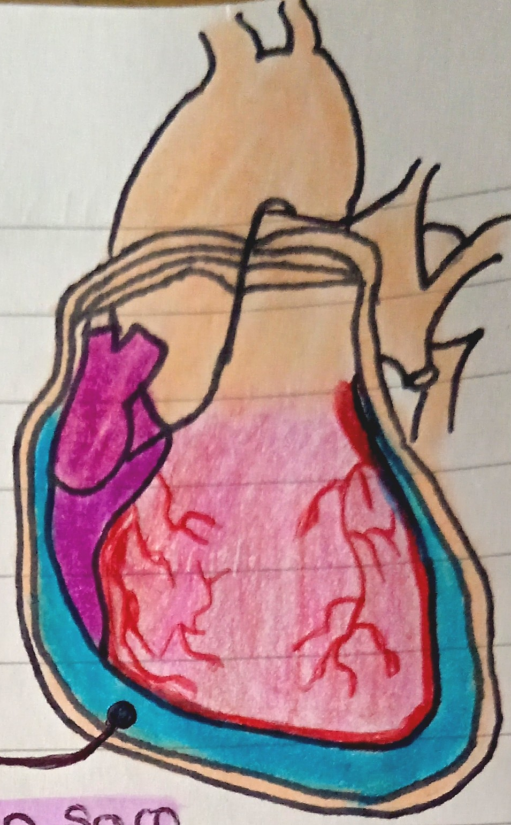
- Colchicina 0,5mg/dia x 3 meses
- Evitar ejercicio fisico
- Tx ambulatorio (px sin derrame)
- Corticosteroides (grave)

Definición

Sx producido por un aumento de la presión intracardíaca secundaria al acumulo de liquido en el saco pericárdico que dificulta el llenado de los ventriculos y compromete el gasto cardíaco.

Etiología

- Neoplasias
- Pericarditis uremicos y idiopáticas.



Líquido en Saco Pericárdico

Taponamiento Cardíaco

Fisiopatología

Derrame pericárdico (impide la dilatación diastólica del corazón y el llenado ventricular):

- ↑ Presión venosa sistémica
- ↓ precarga

Diagnostico

- cuadro clínico
- Radiografía torax
- Electrocardiograma
- Ecocardiograma

Clínica

- Hipertensión sistémica venosa
 - ingurgitación yugular
 - plethora de las venas de la cara.
- HA →
 - colapso circulatorio
 - obstrucción mental.
- Reacción adrenergica
- pulso paradójico
- Signo de Kussmaul

Tratamiento

- Pericardiocentesis
- suero salino

Pericarditis Constrictiva

Definición

Adhesión de las capas del Pericardio, volviéndose rígido, que limita el llenado ventricular.

Clinica → Aparecen insuficiencia cardíaca derecha destacando típicamente la ascitis.

Síntomas generales:

- Astenia
- Adinamia
- Anorexia
- Aumento de la PVV
- Signo de Kussmaul
- Ascitis
- Edema periférico
- Hepatoesplenomegalia

Tratamiento

- Pericardiectomía

Fisiopatología

Alteraciones hemodinámicas: el pericardio fibrosado constituye una "coraza" que oprime al corazón impidiéndole su distensión diastólica.

Consecuencias del impedimento del llenado diastólico:

- Alteraciones de la función auricular.
- Alteraciones de la función ventricular.

Diagnóstico

• Electrocardiograma

- Complejos de alto voltaje
- Alteraciones de la repolarización ventricular.
- Signos de crecimiento auricular y fibrilación auricular.

• Radiografía de tórax

- Calcificación pericardíaca

• Ecocardiograma:

- Permite el dx diferencial con la miocardiopatía restrictiva

• RM → Se ve con mayor precisión el engrosamiento

• Cateterismo

- dip-plateau