Nombre del alumno: Carlos Mario Pérez López

Nombre del profesor: Romeo Molina Román

Nombre del trabajo: Mapas conceptuales

Materia: clínica quirúrgica

Grado: 5to

Grupo: “D”

Manejo de la vía aérea y ventilación

Trauma laríngeo: traqueotomía de emergencia. Intubación endoscópica

Trauma maxilofacial: Hemorragia, edema, aumento de secreciones, dientes sueltos

Se define como un tubo colocado en la tráquea con el balón inflado por debajo de las cuerdas vocales, por ventilación asistida

Signos de la vía aérea.

Hipoxia= agitado

Cianosis= signo de hipoxia

Gorgoteo y estridor

Manejo de la vía aérea:

La valoración de la permeabilidad de la vía aérea

Oximetría del pulso, asimetría en tórax

Respiración/ ventilación

Alteración del SNC

Traumatismo directo del tórax

Lesiones de la medula espinal

Técnicas de mantenimiento de la vía aérea: maniobra de elevación del mentón, maniobra de tracción mandibular, vía aérea nasofaríngea, vía aérea orofaríngea

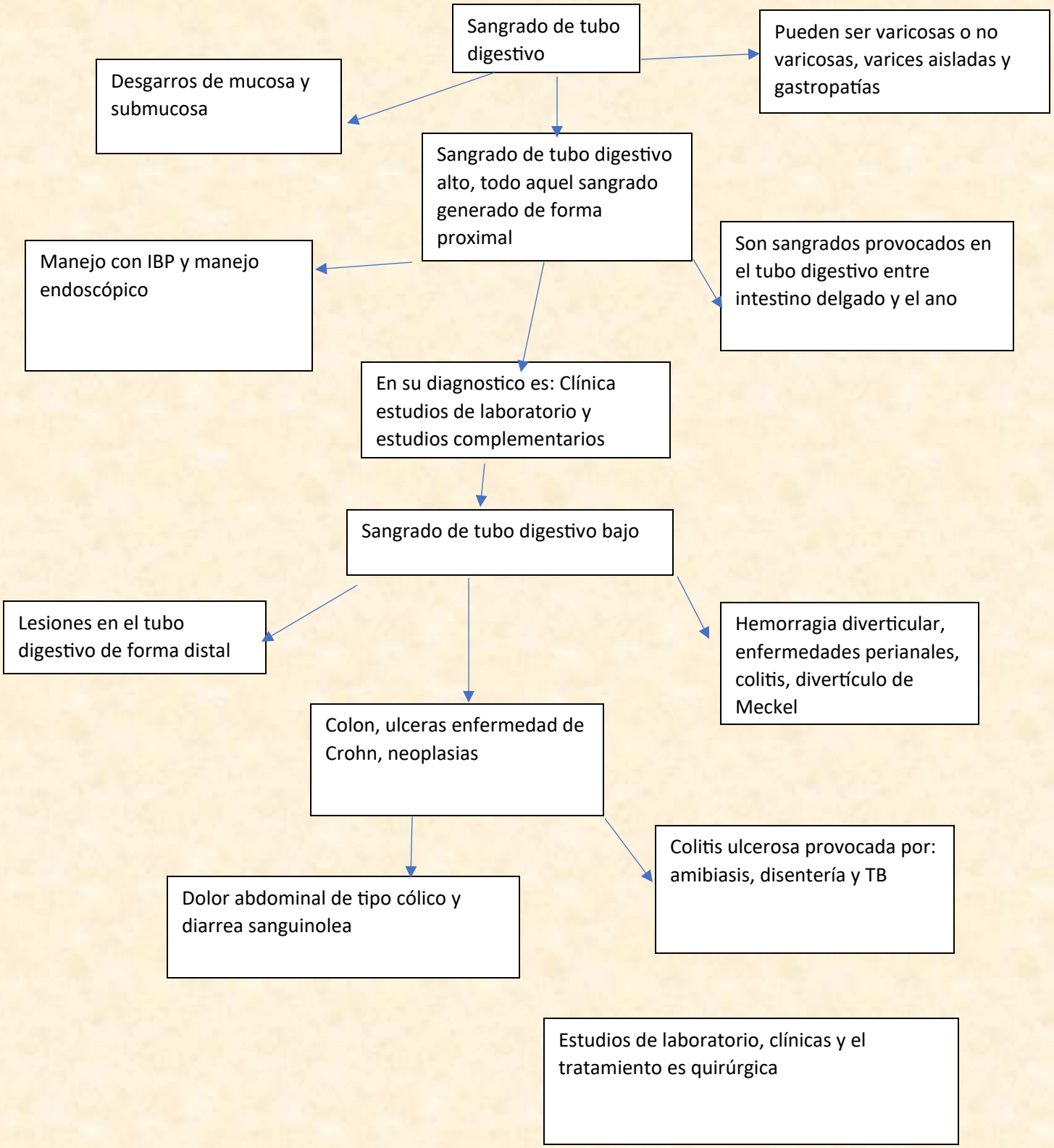
Sangrado de tubo digestivo
Pueden ser varicosas o no varicosas, varices aisladas y gastropatías
Desgarros de mucosa y submucosa
Sangrado de tubo digestivo alto, todo aquel sangrado generado de forma proximal
Manejo con IBP y manejo endoscópico
Son sangrados provocados en el tubo digestivo entre intestino delgado y el ano
En su diagnostico es: Clínica estudios de laboratorio y estudios complementarios
Sangrado de tubo digestivo bajo
Lesiones en el tubo digestivo de forma distal
Hemorragia diverticular, enfermedades perianales, colitis, divertículo de Meckel
Colon, ulceras enfermedad de Crohn, neoplasias
Colitis ulcerosa provocada por: amibiasis, disentería y TB
Dolor abdominal de tipo cólico y diarrea sanguinolea
Estudios de laboratorio, clínicas y el tratamiento es quirúrgica

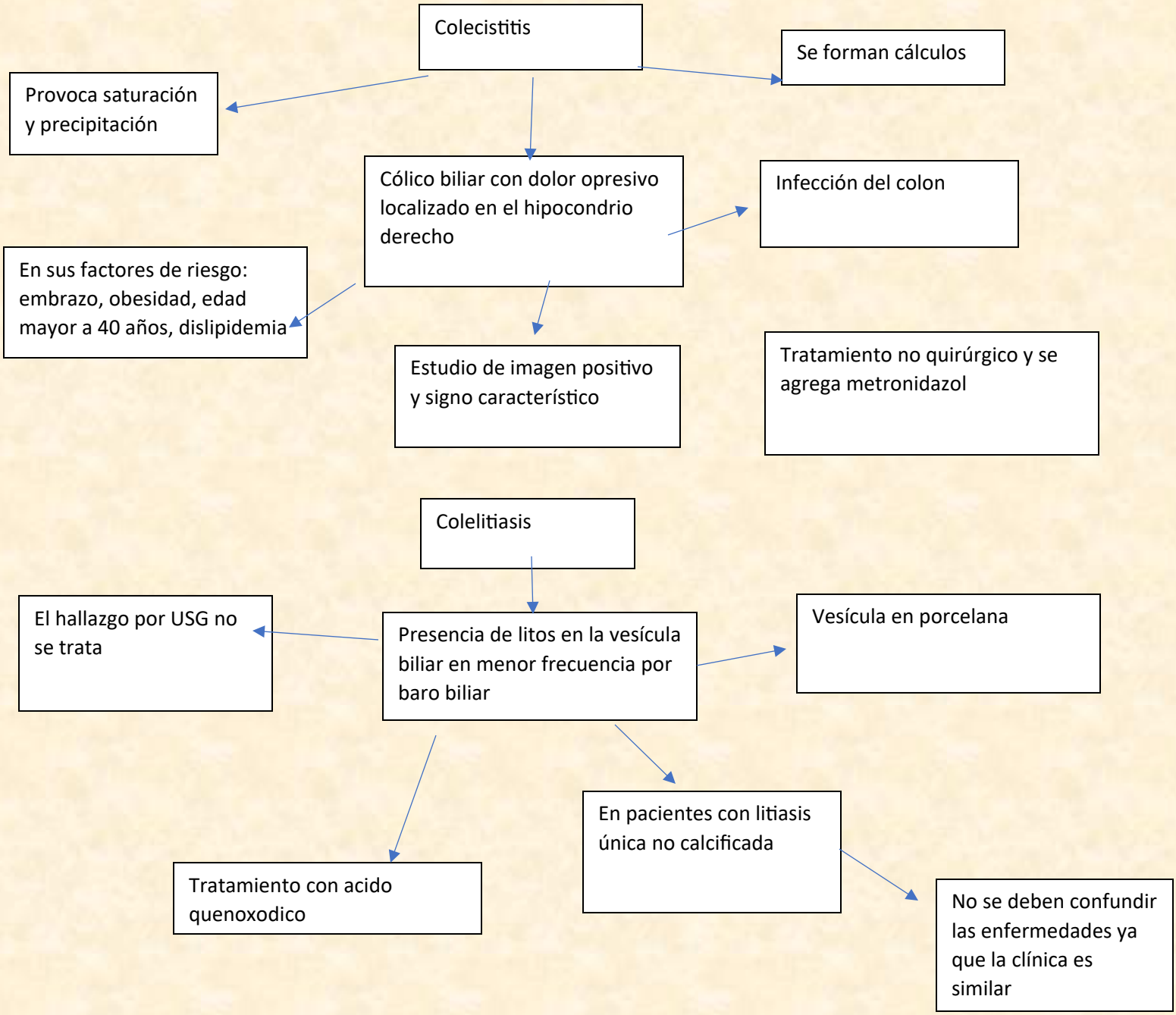
Colecistitis
Se forman cálculos
Provoca saturación y precipitación
Cólico biliar con dolor opresivo localizado en el hipocondrio derecho
Infección del colon
En sus factores de riesgo: embrazo, obesidad, edad mayor a 40 años, dislipidemia
Estudio de imagen positivo y signo característico
Tratamiento no quirúrgico y se agrega metronidazol
Colelitiasis
El hallazgo por USG no se trata
Presencia de litos en la vesícula biliar en menor frecuencia por baro biliar
Vesícula en porcelana
En pacientes con litiasis única no calcificada
Tratamiento con acido quenoxodico
No se deben confundir las enfermedades ya que la clínica es similar