



UNIVERSIDAD DEL SURESTE  
CAMPUS COMITAN DE  
DOMÍNGUEZ  
UR LICENCIATURA EN MEDICINA  
HUMANA



Nombre de la alumna: Carol Sofía  
Méndez Ruiz

Nombre del docente: Dra. Karla  
Sofia López Gutiérrez

Tema: Infografía

Materia : Medicina Forense

Grado 5to semestre

Grupo D






# SIGNOS CADAVERICOS INMEDIATO


## DESHIDRATACION

### Signo de STENON-LOUIS



Consiste en humedecimientos del globo ocular, pérdida de la transferencia y formación de arrugas de la córnea

### Signo de summer



Llamada mancha negra esclerosis, consiste en un triángulo oscuro con la base en la córnea

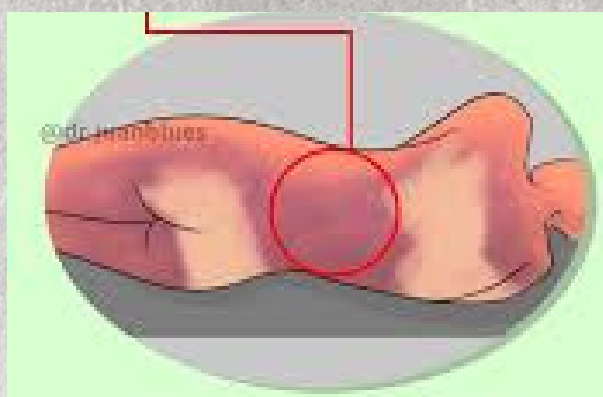
## ENFRIAMIENTO - ALGOR MORTIS

Tendencia a la nivelación de la temperatura del cadáver con la del medio ambiente.



## LIVIDEZ

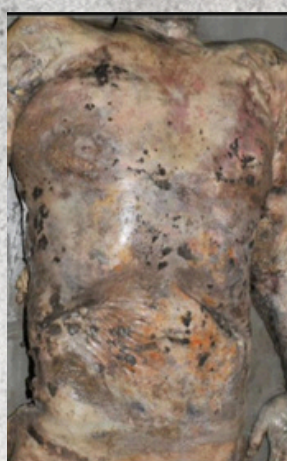Muchas en la superficie cutánea producidas por el acúmulo de sangre proveniente de los capilares dilatados  
cuello - 20-45mnt  
resto del cuerpo: 3-5  
plano inferior : 10-12 hrs



## MEDIATOS

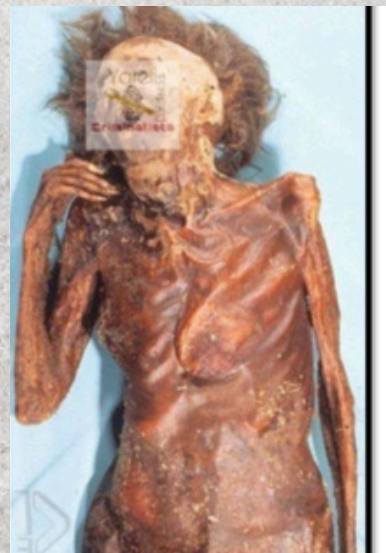### PUTREFACCION

- Descomposición de la materia orgánica del cadáver por acción de las BACTERIAS
- se divide en 4 fases:
  1. colorativo o cromático.
  2. Enfisematoso.
  3. COlicuatiVO O liCUeacción.
  4. Reducción esquelética.



### CORIFICACION

- Es la transformación del cadáver de aspecto de cuero recierento y resistente as corte.



## MOMIFICACION

- consiste en la desecación del cadáver por evaporación rápida del agua tisular
- imposibilitando el desarrollo de bacterias y bloqueando la putrefacción ordinaria.

