



Diana Citlali Cruz Rios

Dr. Romeo Suarez

Unidad 2

Cardiología

5° “C”

Trombosis arterial.

Definición.

Es la formación de un coágulo de sangre dentro de una arteria.

Clinica.

- Generalmente no presenta síntomas, hasta que bloquea el t. sanguíneo, genera:
 - Infarto de miocardio
 - Ictus.
 - Odor
 - Entumecimiento.



Factores de riesgo.

- Tabaquismo
- Hipertensión.
- Colesterol ↑.
- DM.
- Edad → Adultos.
- Antecedente fam. →
- Cardiopatía.
- Sobrepeso.

Diagnostico.

- Examen físico
- Historia familiar.
- Ultrasonido → utiliza ondas sonoras para revisar el flujo sanguíneo.
- RM → Depende del tipo de coágulo

Tratamiento.

- Aspirina
- Clopidogrel.
- Cateter → Para abrir los vasos obstruidos.
- Trombolisis.
- * No fumar
- * Ejercicio
- * ↓ peso

HIPERTENSIÓN gestacional

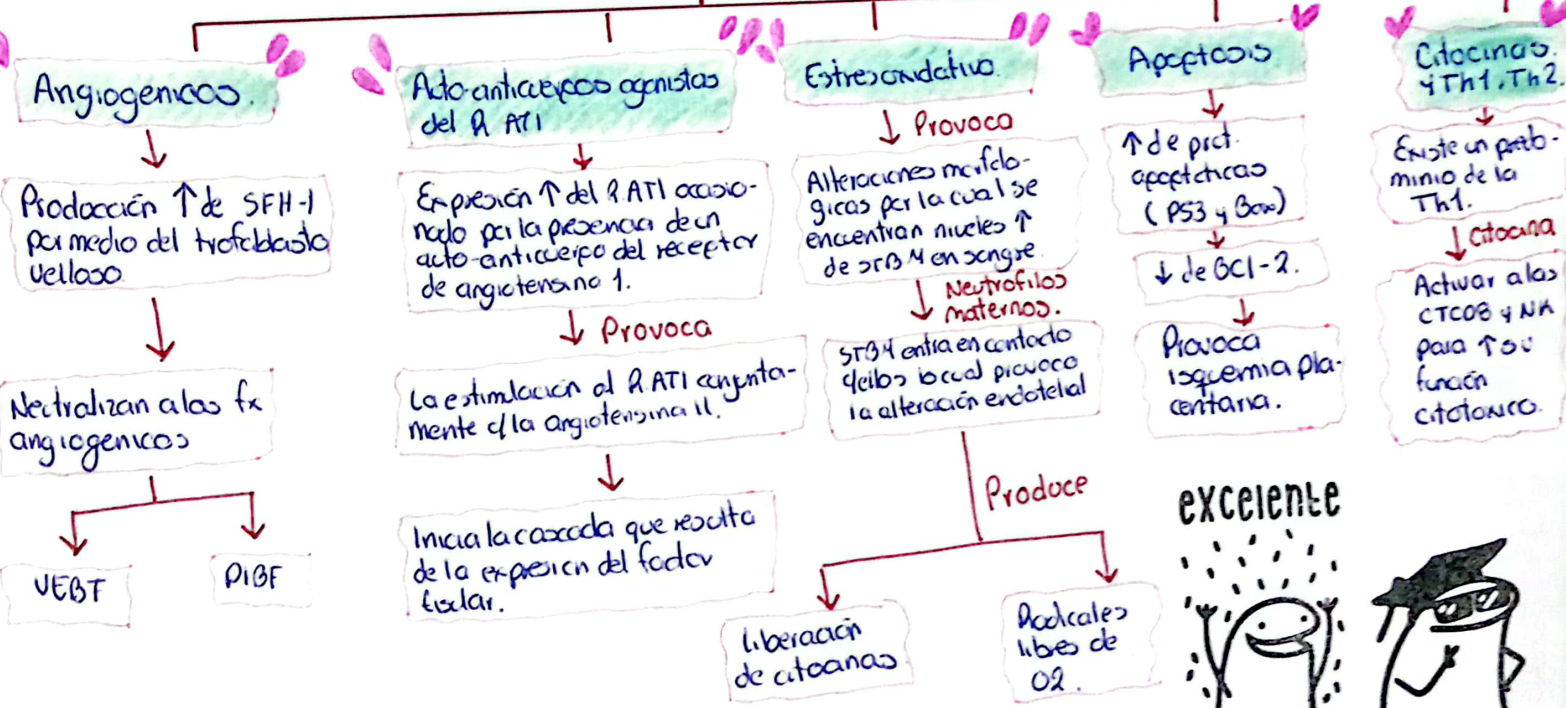
FISIOPATOLOGIA

Enf. Hipertensivas en el embarazo.

Debe existir un estado de vasoconstricción a una disfunción en el endotelio vascular.
Asociación a isquemia placentaria.

Mecanismo

Factores.



excelente



sigue así

Diana CC Rios.

•• SICAS ••

muy bien

II Síndrome Coronario Agudo Sin Elevación del Segmento ST (Infarto del miocardio y angina inestable sin elevación del segmento ST).



Fisiopatología

NSTÉ-ACS es causado por el equilibrio entre el aporte y la necesidad de O_2 del miocardio como consecuencia de 4 o más de 4 trastornos que culminan en la formación de trombo, puede ser:

- 1) Ruptura de una placa coronaria inestable
- 2) Vasocostricción de arterias C.
- 3) Estenosis intraluminal gradual.
- 4) Mayor necesidad de O_2
↓
Causado por:
◦ Fiebre
◦ Taquicardia
◦ Tirotoxicosis.

Clinica

◦ Dolor retroesternal intenso, pese a 3 componentes:

1. Aparece en reposo y dura > 10 min
2. Inicio reciente
3. Sigue patrón incrementado

Dx

Se basa en su inicial.

Anamnesis y E. física.
◦ Dolor retroesternal intenso.
Electrocardiograma

Fx de riesgo

- Aterosclerosis
- DM
- Tabaquismo
- Dislipidemia
- Edad > 65 años
- Hipertensión.

Diana Cruz

Tx

Médico

◦ ECG

Antisgémicos. VO

◦ Nitratos $< 0.3-0.6$ mg

- Nitroglicerina IV
(5-10 μ g/min).

Insuficiencia Cardíaca

Definición.

o Síndrome clínico complejo resultado de alteración estructural o funcional del llenado ventricular o de la expulsión de sangre.

Síntomas - Clínica.

o Disnea
o Fatiga
o Signos de HF

Sx. Cardinales

Edema
Estertores

o Anorexia
o Náuseas
o Saciedad precoz.
o Dolor abdominal.

excelente



* Muchos px se presentan sin sx o síntomas de sobrecarga de vc.

Epidemiología.

o Mundial.
o 20 millones de personas afectadas.
o Incidencia baja en mujeres
o Prevalencia en población adulta en países industrializados.

Factores de riesgo.

o Edad > 65 años.
o Sexo → Masculino.
o En Norteamérica → 40%
o Hipertensión
o Coronariopatía → 60-75%.
o DM.
o Genético → Miocardiopatía dilatada no isquémica

Diana Cruz.

Cardiopatía Isquémica

excelente

Definición.

Es un trastorno en el cual parte del miocardio recibe una cantidad insuficiente de sangre y oxígeno.
 Por lo general surge cuando hay un desequilibrio entre el aporte de oxígeno y la demanda de este por dicha capa muscular.



Epidemiología.

- Enf. más grave y común en E.U.

Factores de riesgo.

- Obesidad (+ común)
- Resistencia a la insulina
- DM2.
- HTA
- Tabaquismo
- Edad. H > 40 años, M > 30 años
- Dislipidemia

Fisiopatología.

Aporte y demanda de O_2 .

Los factores determinantes de la demanda de O_2 por el miocardio son la frec. cardiaca y la contractibilidad del miocardio, así como la presión sobre la pared del miocardio.

La sangre fluye por las arterias coronarias → Resistencia coronaria tiene lugar en estos 3 grupos de arterias:

1. las grandes arterias epicardicas (R_1).

HIPERTENSION ARTERIAL

Presión arterial demasiado ↑.
(140/90 mmHg).

Trabajo



incompleto

Fx de riesgo

- Edad.
 - ↑10% (20-40 años)
 - ↑78% (75 años).
- Obesidad.
- Historia familiar.
- Raza → Negra.
- Dieta ↑ en Sodio. (>3g/día)
- Inactividad física.
- Alcohol

Clinica

Asintomático (Inicio)

- Cefaleas
- Palpitaciones.
- Temblor
- Mareos
- Sensación de frialdad.

DX

• AMPA
(Mayor # de lec)

• MAPA
(Mayor # de lec. y eficacia del tx.)