



Diana Citlali Cruz Rios

Dr. Romeo Suarez

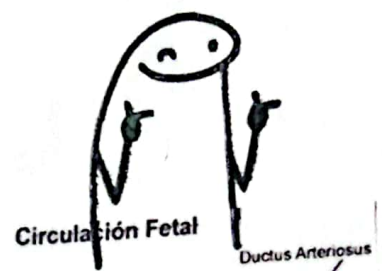
Unidad 4

Cardiología

5° "C"

Circulación Fetal

Muy bien



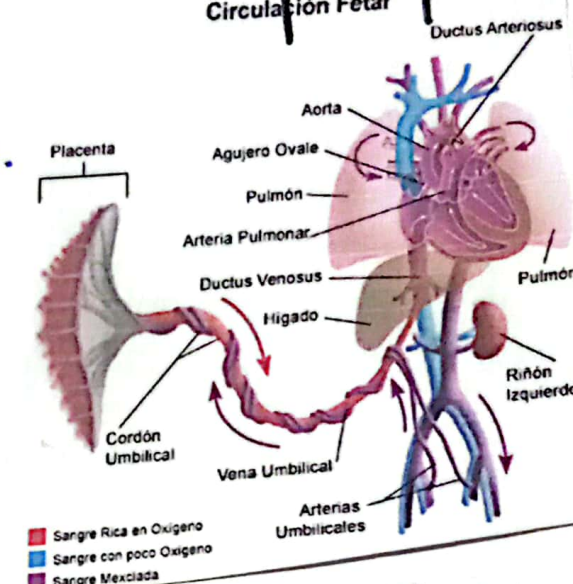
- Cobre las necesidades en el útero.
- Tras el nacimiento → Modificaciones.

Vida fetal → la sangre oxigenada sale de la placenta por medio de la vena umbilical.

50%

Se deriva a través del conducto venoso fetal y avanza a VCI.

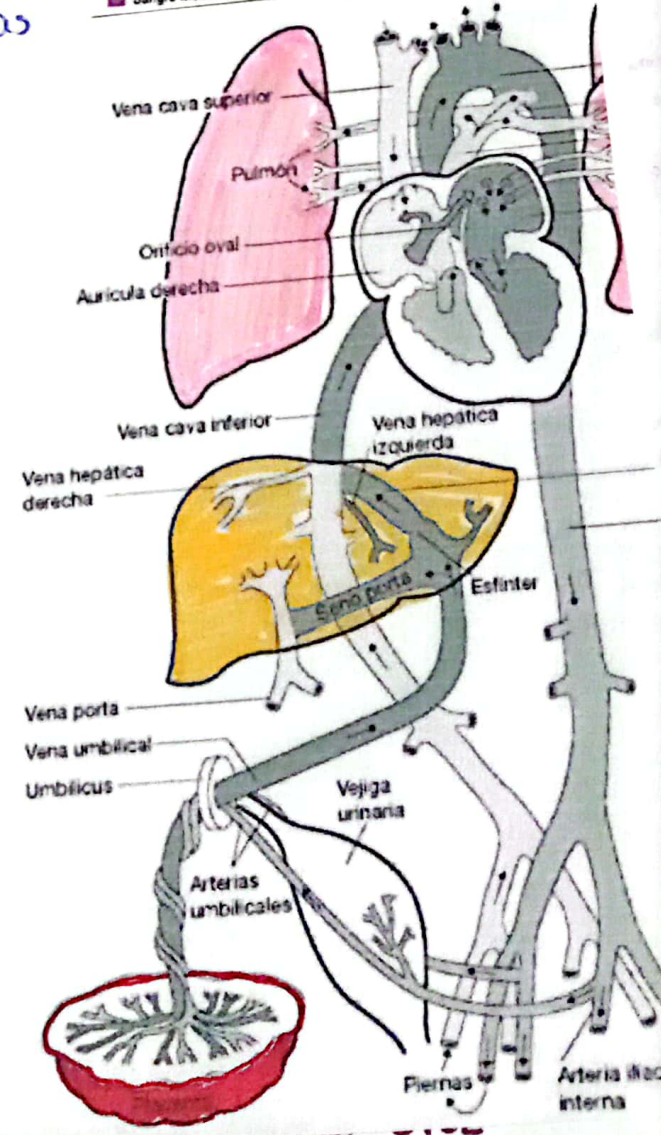
Restante atraviesa la vena porta hacia hígado y después la VCI a través de venas hepáticas.



La sangre de la VCI es una mezcla de sangre venosa umbilical bien oxigenada y sangre el boga de oxígeno q' regresa a venas sistémicas del feto.

Tensión de oxígeno de la sangre de la VCI es mayor q' la q' regresa a AO fetal, Procede de vcs.

- * Cerebro, Miocardio → Sangre el ↑ oxígeno.
- * Placenta → Sangre el menor contenido de O₂.



Diana Citlali Cruz Aros.

Cardiopatías Congénitas

Antes del nacimiento el feto se beneficia de la sangre a través del conducto arterial y el orificio oval, sin embargo tras el nacimiento estas derivaciones fetales se cierran.

Cianóticas.

- o Circuito Derecha-Izq.
- o Sangre oxigenada se mezcla el desoxigenada, por lo que la sangre del V en circulación no está bien oxigenada lo que nos provoca la cianosis.

excelente




Acianóticas.

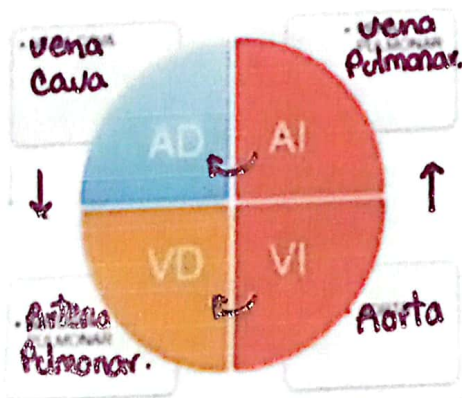
- o Provoca derivación de sangre de Izq. - derecha.
- o Provoca ↑ de presión arterial pulmonar y ↑ de vcl. pudiendo estar asociada al desarrollo Post. de la hipertrofia arterial pulmonar y ↑ resistencia al flujo.
- o Hipertensión pulmonar.
- * Genera cambio en el circuito (D-Izq).

+ Graves.

CIANOGENAS



ACIANOGENAS



Sx. de Eisenmenger.

Diana Cruz

Cardiopatías acianóticas.

COMUNICACIÓN INTERAURICULAR

Definición.

Es una abertura persistente del tabique interauricular después del nacimiento que permite la comunicación directa entre AI y AD.

Clasificación.

1. Ostium secundum

En forma orificio oval.

- Surge por la reabsorción excesiva o el desarrollo insuficiente del Septum primum, formación defectuosa de Septum secundum o ambos.

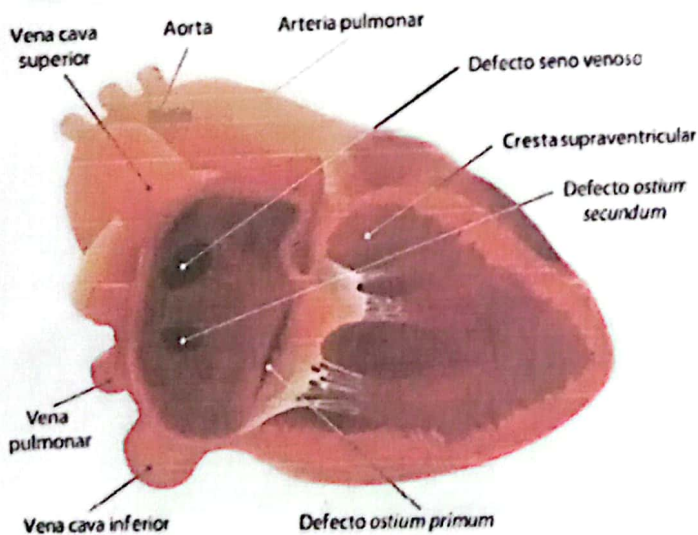
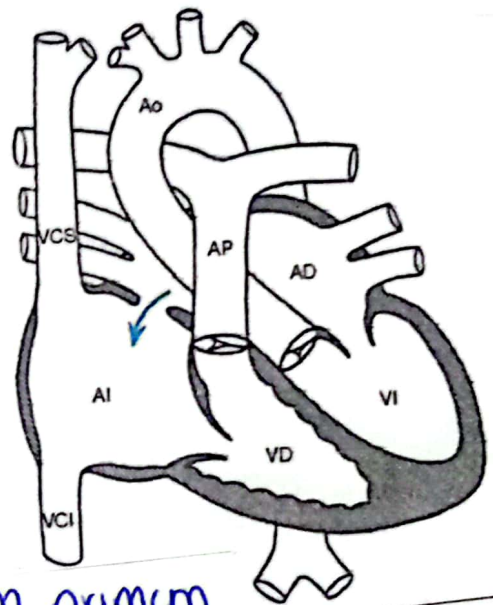


Figura 113. Tipos de comunicación interauricular

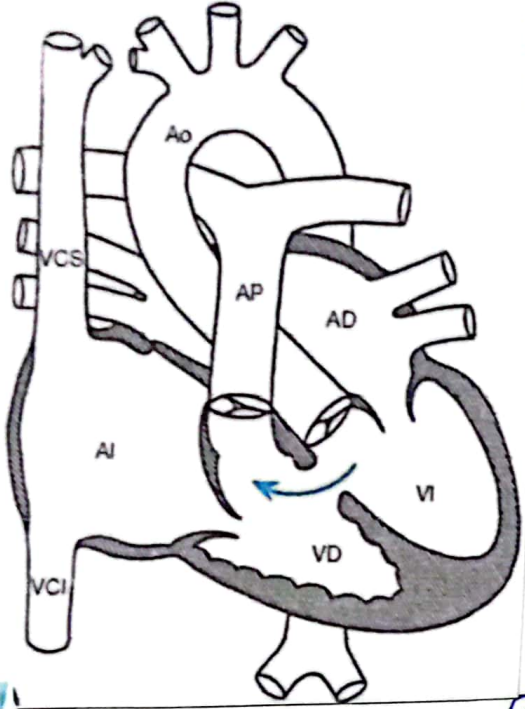
2. Ostium primum.

- Aparece en la parte inferior del tabique interauricular, adyacente a valvas AV. (Mitral y tricúspide).
- Asociada a hendidura en valva mitral anterior (cleft). → I. Cardiaca.
- *Típica de SX de down.
- Provocado por una fusión errónea del Septum primum y las almohodillas endocárdicas

1 Comunicación Interinterventor

Definición

Es una abertura anómala en el tabique interventricular



- Frecuentes
- Incidencia → 1.5-3.5 por el 1000 R.N. vivos.

Localización

- Zona membranosa → 70%
- Zona muscular → 20%
- Poco frecuente ◦
- Debajo de válvula aórtica
- Zonas adyacentes a válvulas AV.
 - De entrada
 - Trabeculado.
 - De salida



Clinica.

- Asintomático. (Normalmente).
- 10% de lactantes el CIV ◦
- * Desarrollan sx de IC congestiva como >
 - Taquipnea
 - Alimentación deficiente
 - Retraso del crecimiento
 - Infecciones frec. de vías resp. bajas.

Px el CIV complicada, vasculopatía pulmonar e inversión de la derivación, presentan ◦

- Disnea
- Cianosis.

Independientemente al tamaño de CIV ◦

- Endocarditis bacteriana.

E. Física.

- Signo más habitual → SOPLO HOLOSISTÓLICO ASPERO.
- En Base 12q. del esternón.

Anomalías pequeñas → Soplos + altos.
Soplo mediodiastólico por ↑ del flujo a través de válvula mitral. → En vertice.



Frémito sistólico en la zona del soplo.

Diana

Conducto Arterial Persistente

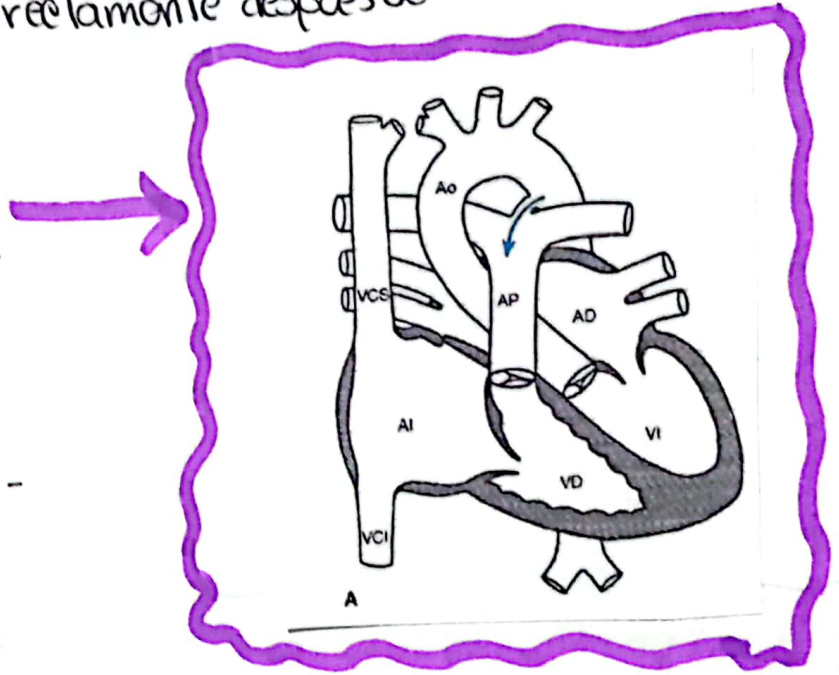
"CAP"

Definición. Conducto arterial.

Es el vaso que conecta la arteria pulmonar izq. y la aorta descendente durante la vida fetal.

Conducto Arterial Persistente? → Se forma cuando dicho conducto no se cierra correctamente después del nacimiento.

↓
Conexión persistente entre los grandes vasos.



EPIDEMIOLOGIA

- Incidencia de 1 de cada 2.500 - 5.000 nac. a término.

FACTORES DE RIESGO.

- Infección materna por rubéola (1er trimestre).
- Prematuridad.
- Nacimientos en altitudes elevadas.

excelente



Diana Cruz

CLINICA.

- * Asintomáticos.
- * Rx de derivación izq. - derecha ○
 - I.C. congestiva prematura ○
 - Taquicardia
 - Alimentación def.
 - Crecimiento lento
 - Infecciones recurrentes de vías resp. bajas.
- * Rx de lesiones medianas ○
 - Fatiga.
 - Disnea.
 - Palpitaciones en adolescencia
- * FA → Per dilatación de A.I.
- * Endarteritis