



Córdova Morales Adonis Omar

Dr. Jesús Eduardo Cruz Domínguez

Medicina física y de rehabilitación

Sistema nervioso central

5to. semestre

“C”

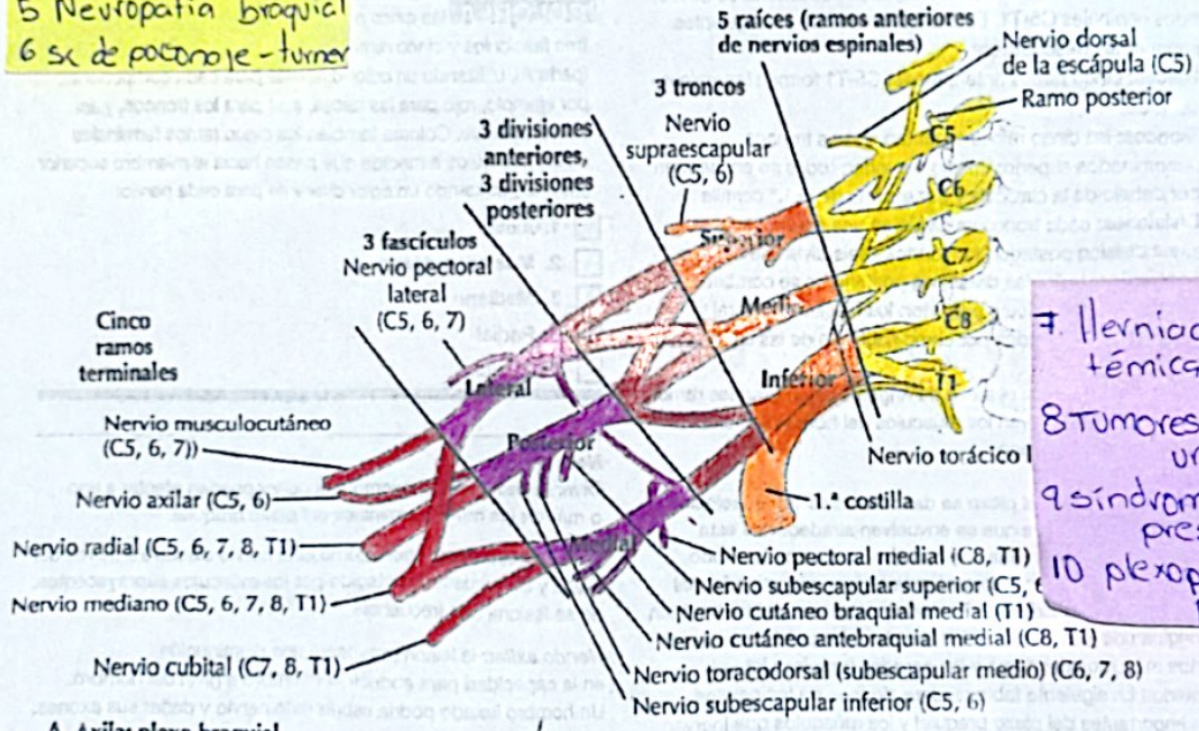
PASIÓN POR EDUCAR

Comitán de Domínguez Chiapas a 11 de septiembre del 2024

- 1 Lesión del plexo braquial traumático: Compresión, audición y separación
- 2 parálisis braquial del RN
- 3 síndrome horner
- 4 sx Klumpke
- 5 Neuropatía braquial
- 6 sx de potrojo-turner

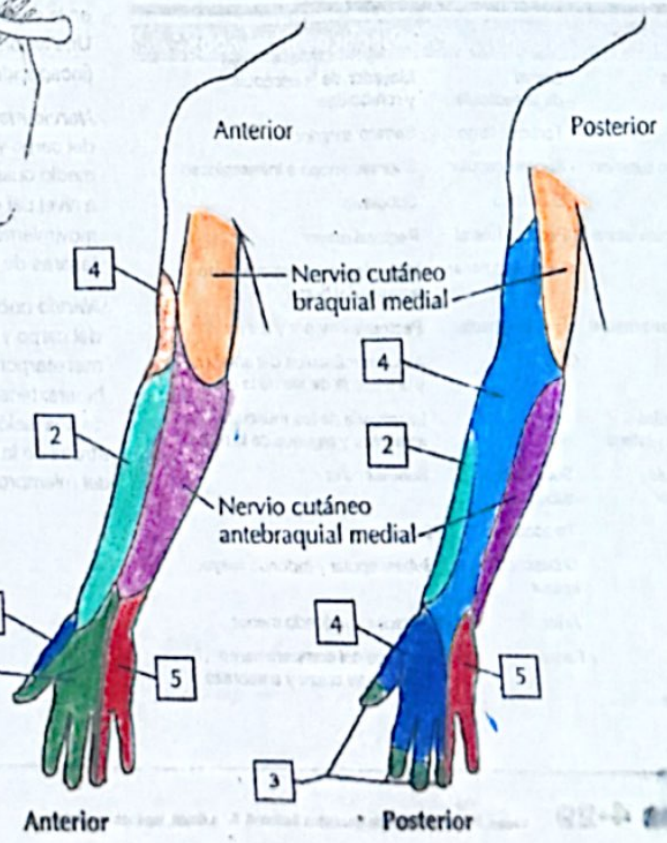
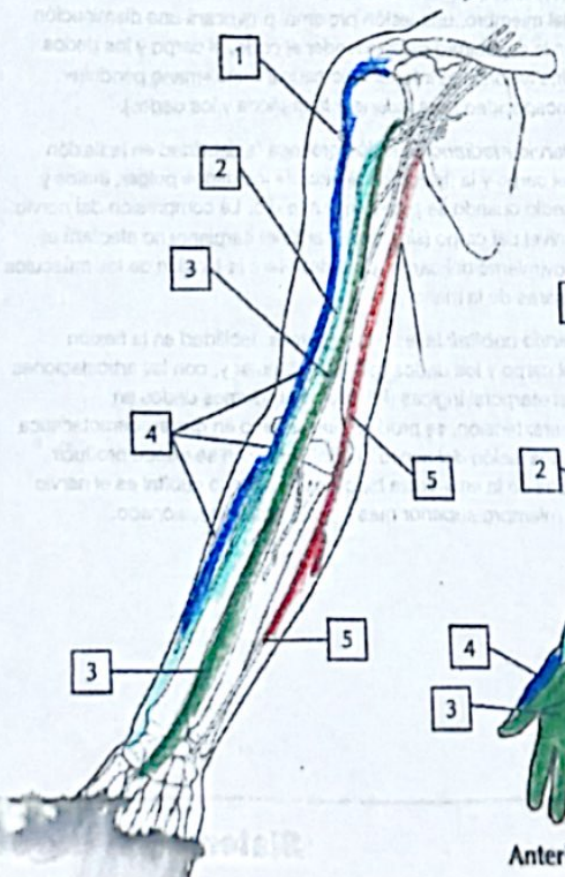
Enteamedad	Raíces afectadas	Signo característico	Nervios afectados	Diagnóstico
ERB	C5, C6, C7	propina de resaca	Subescapular Axilar Musculocutáneo	HC, EF, RM, USG, estudio de conducción nerviosa
Klumpke	C8, T1	Grave	Medio axilar	

Plexo braquial



- 7. Herniación discotémica
- 8. Tumores del plexo braquial
- 9. síndrome de compresión
- 10. plexopatia postquirúrgica

A. Axila: plexo braquial



C. Derivación sensitiva del plexo braquial