



**Alumna: Roblero Roblero  
Evangelina Yaquelin 5° C**

**Docente: Dr. Cruz  
Domínguez Jesús Eduardo**

**Actividad: Sistema  
nervioso central**

**Materia: Medicina física y  
de rehabilitación**

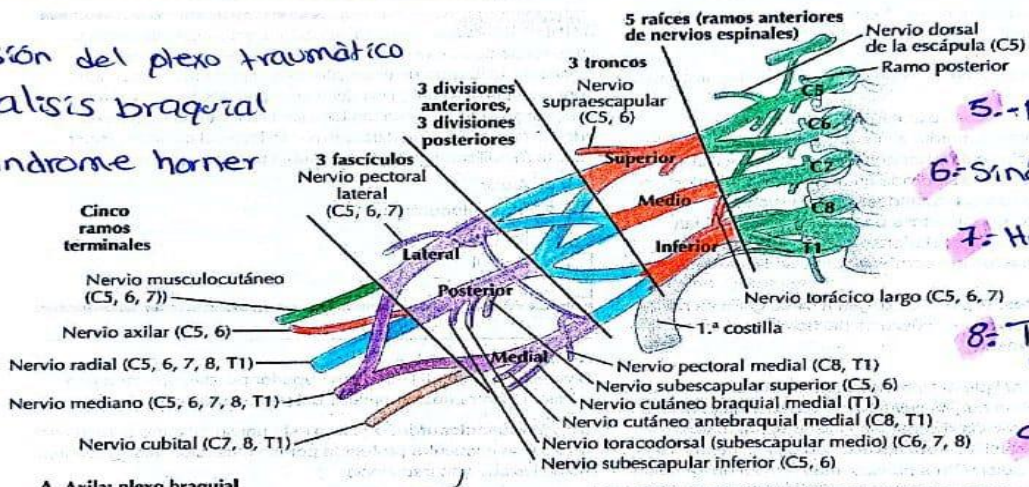
**LESION DEL PLEXO AN**

Raíces afectadas	<b>EYD</b> C5, C6 y C7	<b>Klumpke</b> C8 a T1
Signo característico	Propina de mesero	Garra
N. Afectados	Subescapular Axilar Musculocutáneo	Mediano axilar

Diagnóstico: HC, EF, RM, USG, Electromiografía.

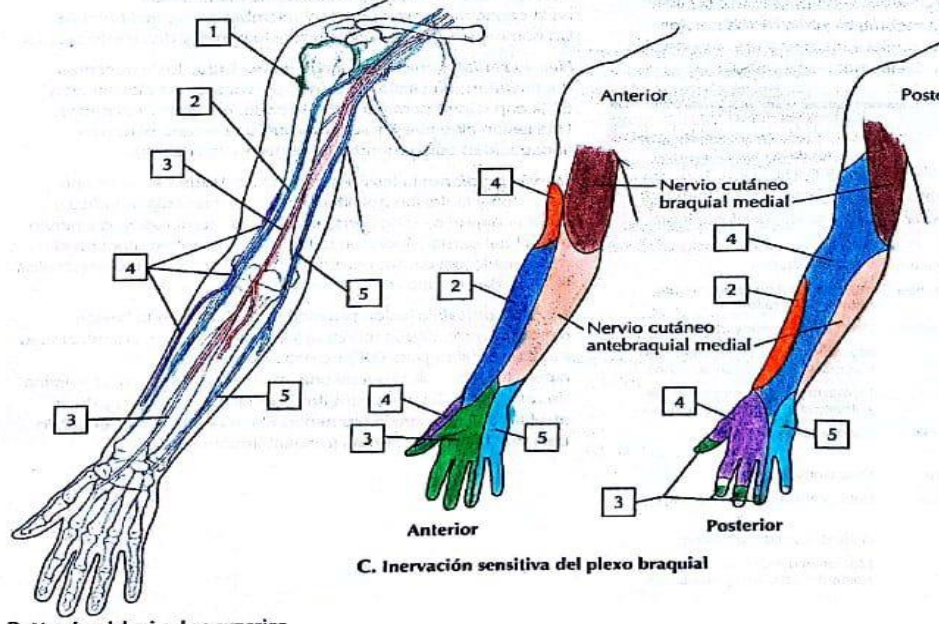
Tratamiento: Conservador, cirugía, antiinflamatorios, terapia física.  
**Plexo braquial 4**

- 1.- Lesión del plexo traumático
- 2.- Parálisis braquial
- 3.- Síndrome horner



- 4.- Síndrome Klumpke
- 5.- Neuropatía braquial
- 6.- Síndrome de Parsonage
- 7.- Herniación discotómica
- 8.- Tumor del plexo braquial
- 9.- Síndrome de compresión
- 10.- Plexopatía posquirúrgica

A. Axila: plexo braquial



B. Nervios del miembro superior

C. Inervación sensitiva del plexo braquial