



Karen Guadalupe Alvarez de la Cruz.

Dr. Jesús Eduardo Cruz Domínguez.

Plexo braquial.

Medicina física y de rehabilitación.

PASIÓN POR EDUCAR

Grado: 5

Grupo: C

Comitán de Domínguez Chiapas a 12 de septiembre del 2024.

Lesiones
 Fr traumáticas
 > Accidentes
 automovilísticos
 > Caídas
 > Lesiones deportivas
 > Durante el parto

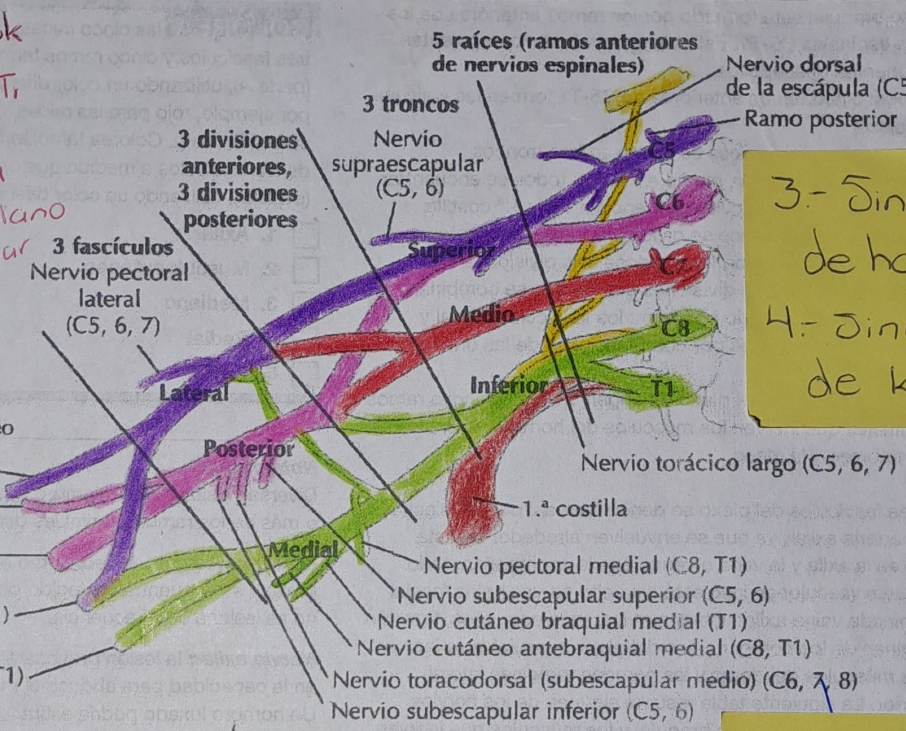
- 1.- Estiramiento: Sobrecarga o ruptura
- 2.- Desgarro: Daño parcial o completo de las fibras nerviosas
- 3.- Avulsión: Máo severa, ruptura completa del nervio en su punto de origen

2.- Parálisis Braquial del recién nacido

Plexo braquial

Lesión Plexo RN

Erb Klumpk
 Raíces afectadas C5, C6 y C7 C8 a T1
 Digno característico Proximal de mesero Liarca -Mediano
 Nervios afectados -Subescapular axilar -Axilar -Musculocutáneo
 Cinco ramos terminales

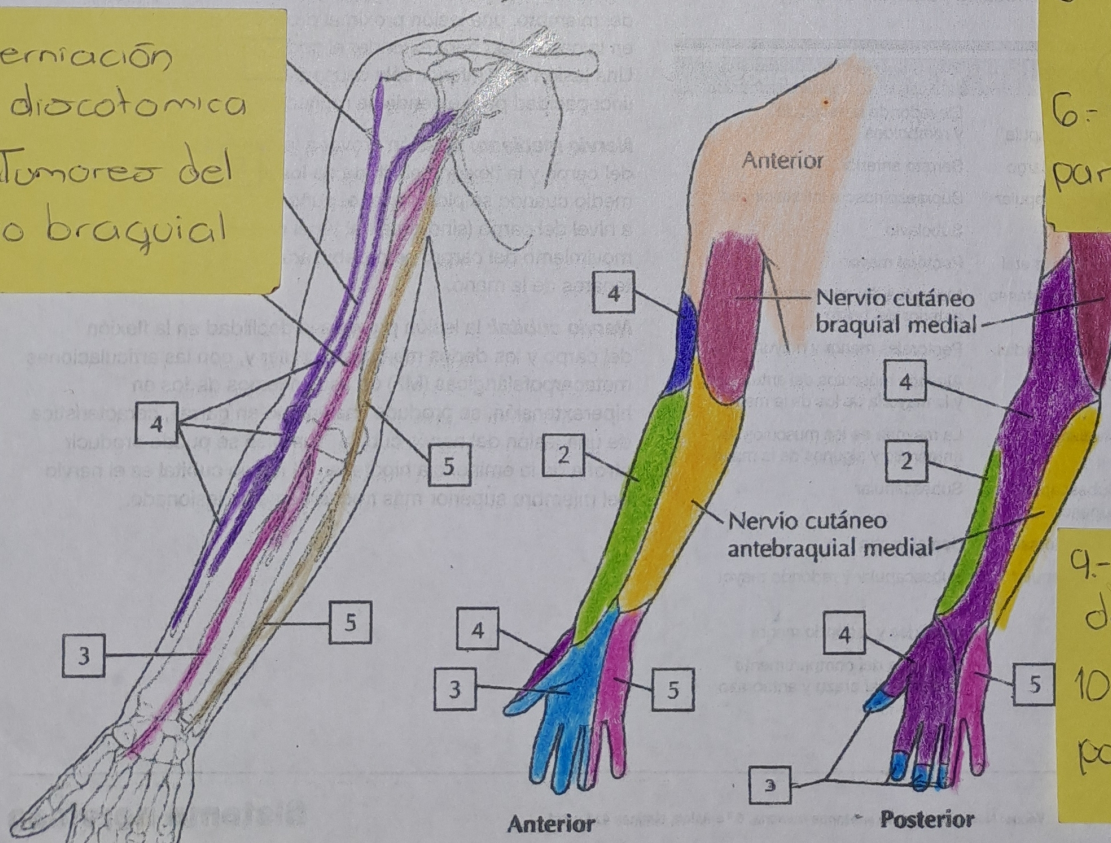


3.- Síndrome de horner
 4.- Síndrome de klumpke

5.- Neuropatía Braquial
 6.- Síndrome de parsonage-Turner

A. Axila: plexo braquial

7.- Herniación discotómica
 8.- Tumores del plexo braquial



9.- Síndromes de compresión
 10.- Plexopatía postquirúrgica

C. Inervación sensitiva del plexo braquial