



Pérez Pérez Karla Guadalupe

DR. Jesús Eduardo Cruz Dominguez

Sistema nervioso central

Medicina física y de rehabilitación

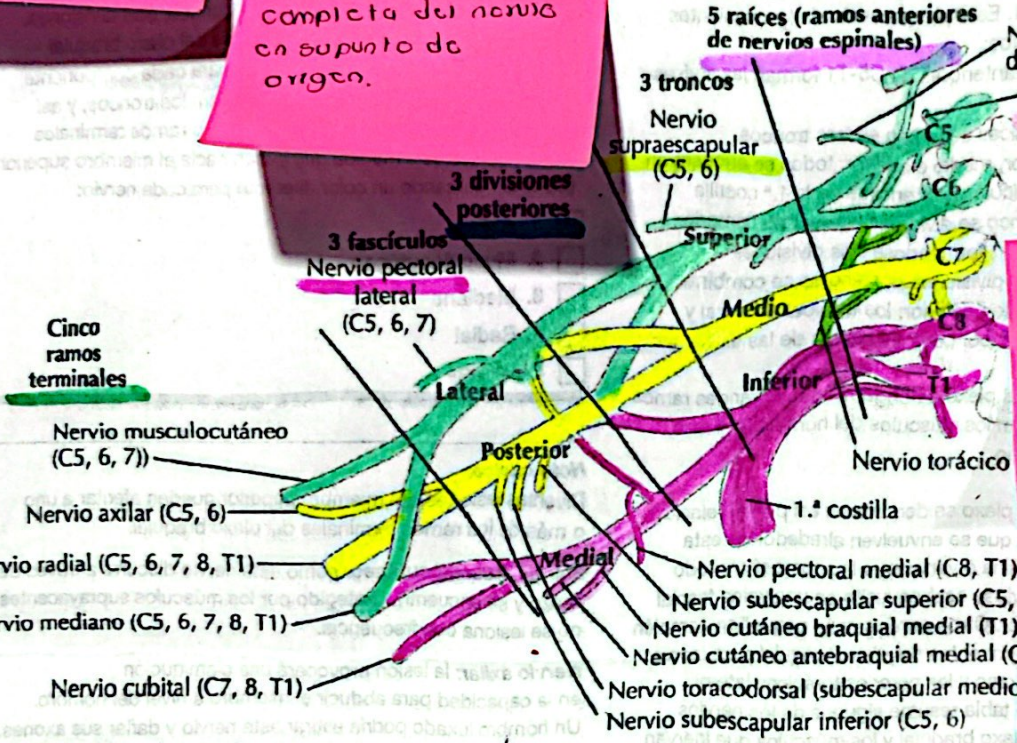
5C

Comitán de Domínguez Chiapas a 13 de septiembre de 2024.

Plexo braquial

Estramicalo
 Sobre carga sin ruptura.
 Deegano
 Daño parcial o completo de las fibras nerviosas.

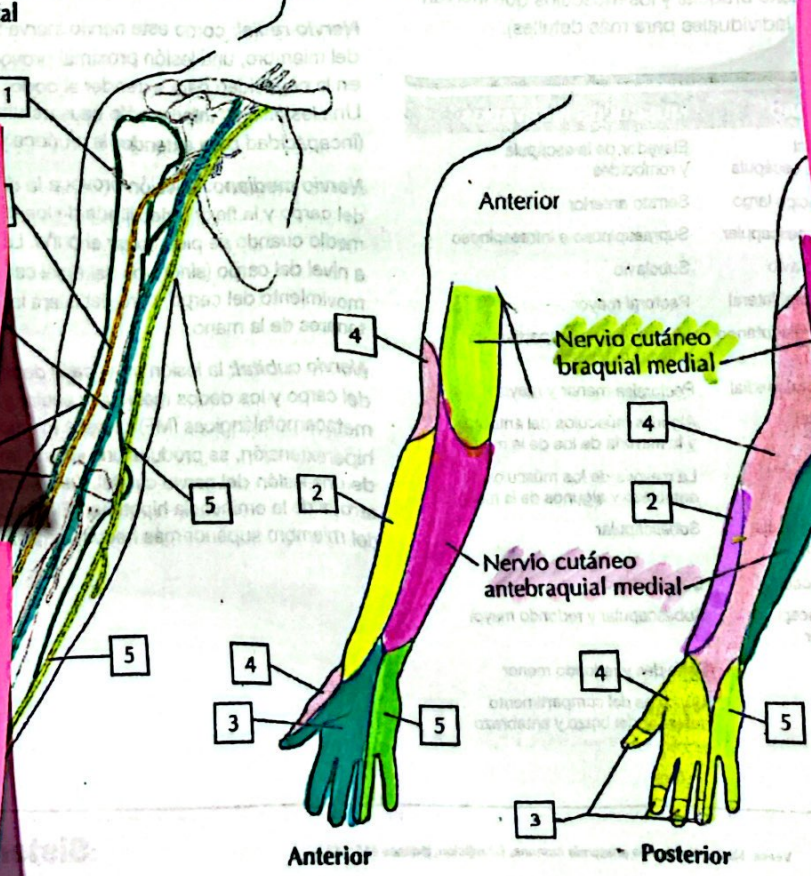
Avulsion
 Más severo, ruptura completa del nervio en su punto de origen.



Klumpke
 Raíces afectadas, C8 a T1
 Signo característico "Garra"

Parálisis braquial del RN
 Daño parcial o completo de fibras nerviosas.

A. Axila: plexo braquial



C. Inervación sensitiva del plexo braquial

Neuropatía Braquial
 Sx de parsonage Turner.

Síndrome de compresión
 Plexopatía Postquirúrgica.

Erb
 raíces afectadas C6, C7, C8.
 Signo característico