



**Nombres de los alumnos: Elvin Caralampio
Gómez Suárez**

**Nombre del profesor: Dr. Jesús Eduardo
Cruz Domínguez**

**Nombre del trabajo: Sistema nervioso
central**

**Materia: Medicina Física y de
Rehabilitación**

Grado: 5

Grupo: "C"

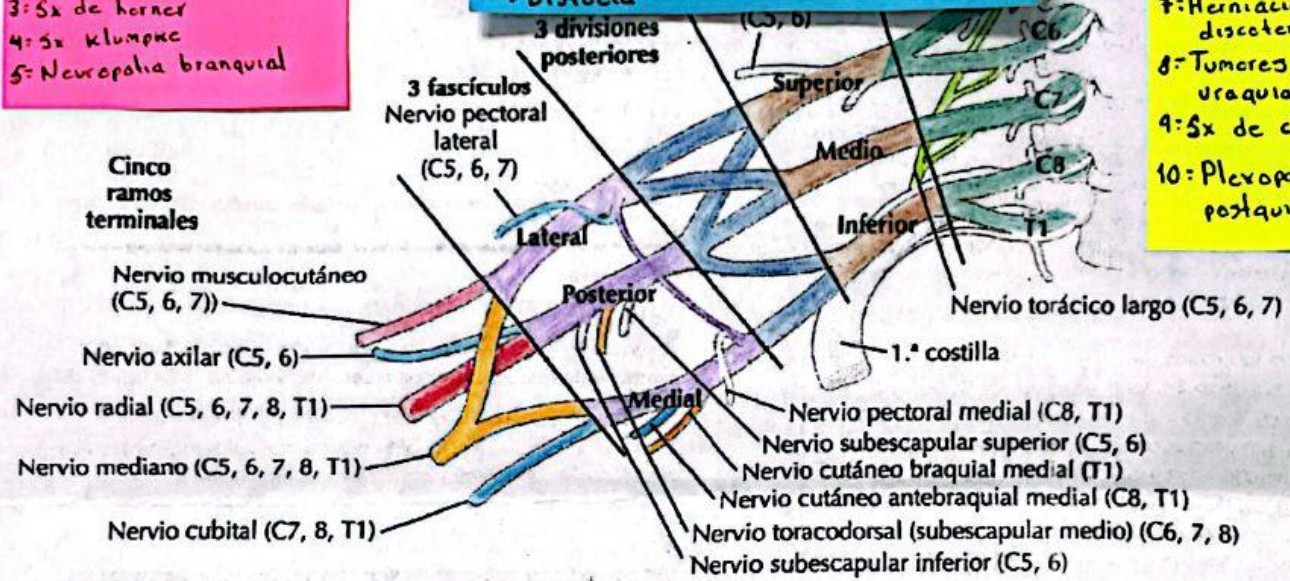
Comitán de Domínguez Chiapas a 12 de septiembre de 2024.

	Lesión Plexo RN Erb	Klumpke
Raíces afectadas	C5, C6, C7	C8 a T1
Signo característico	Propina de mesero	Mano en garra
NAfectados	-Subescapular -Axilar Musculo cutaneo	Mediano axilar
Tx: Conservador/Ox/ Anticlamatorios Dx: HC, EF, RM, USG, -Electromiografía -E. conducción nerviosa		
Antecedentes ↳ Distocia		

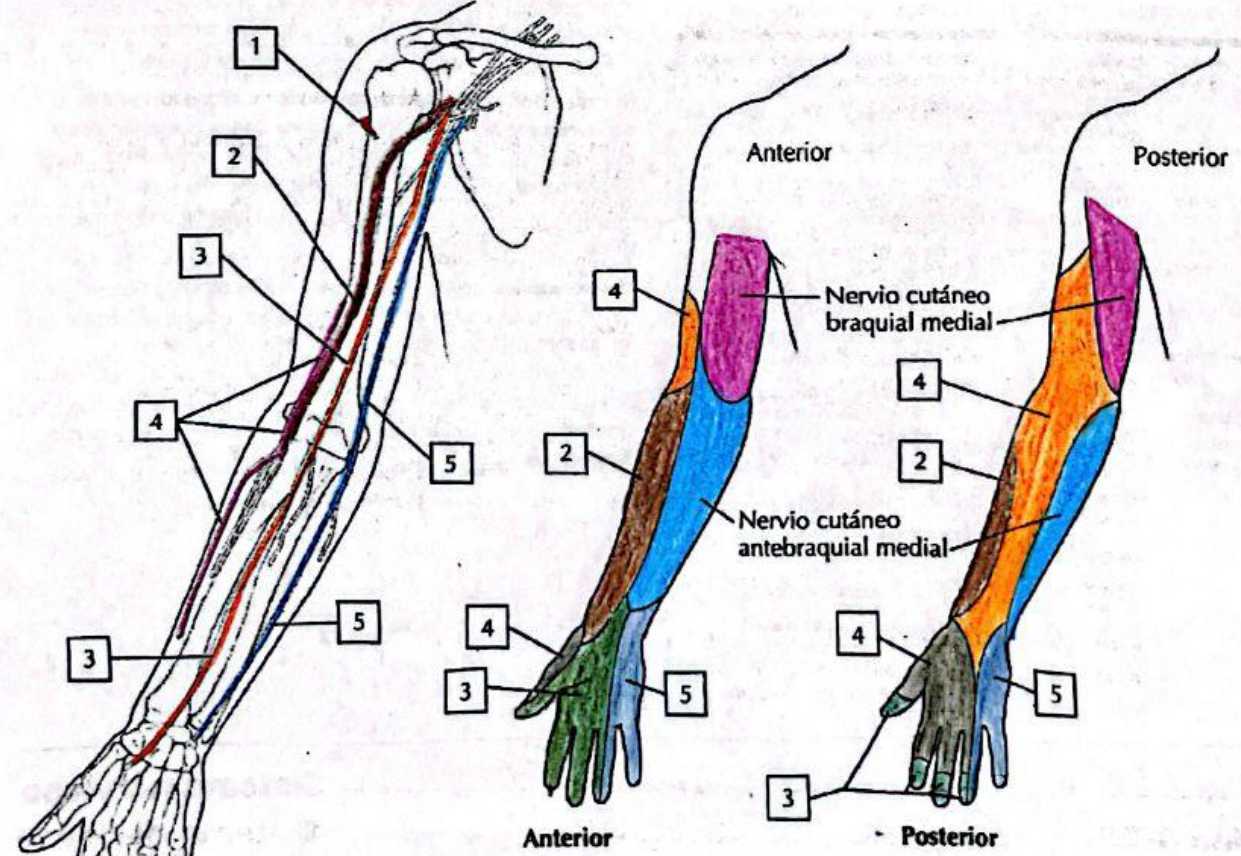
Plexo braquial 4

- 1: Lesión del plexo braquial traumático: compresión, audición y separación
- 2: Parálisis braquial del RN
- 3: Sx de horner
- 4: Sx klumpke
- 5: Neuropatía braquial

- 7: Herniación discotérmica
- 8: Tumores del plexo uraquial
- 9: Sx de compresión
- 10: Plexopatía postquirúrgica



A. Axila: plexo braquial



C. Inervación sensitiva del plexo braquial