



Jorge Yair Alvarado Ramírez

Dr. Jesús Eduardo Cruz Domínguez

“Sistema nervioso central”

Medicina física y de rehabilitación

Grado: 5

Grupo: “C”

Comitán de Domínguez Chiapas a 11 de septiembre de 2024.

1- Lesión del plexo braquial traumático: compresión, avulsión y separación

Parálisis braquial del RN

3- Síndrome horner

4- Sx Kumpke

5- Neuropatía braquial

6- Sx de parosaje- horner

Lesión plexo RN

Erb

Raíces afectadas C5, C6, C7

Signo característico

N afectados

Tx: Conservador, Rx, antiinflamatorios, terapia

Propina de musculo

- supescapular
- pectoral
- M. coraco

Dx: HC, CT, RM, USG, Electromiografía

Kumpke

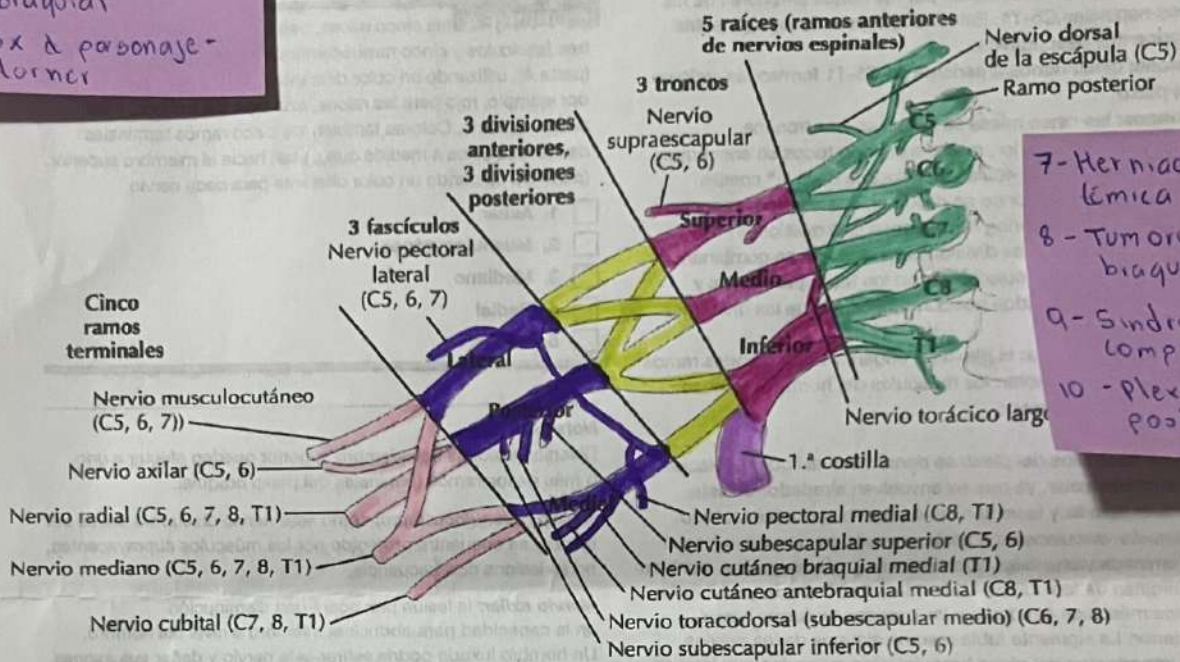
C8 a T1

"Garra"

Mediano axilar

Plexo braquial

4



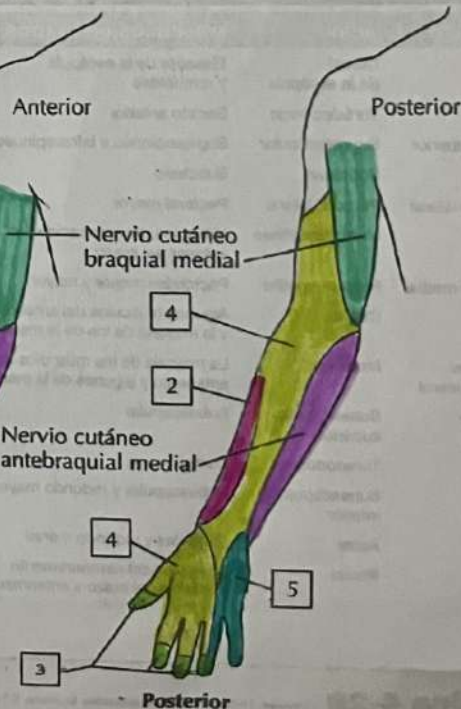
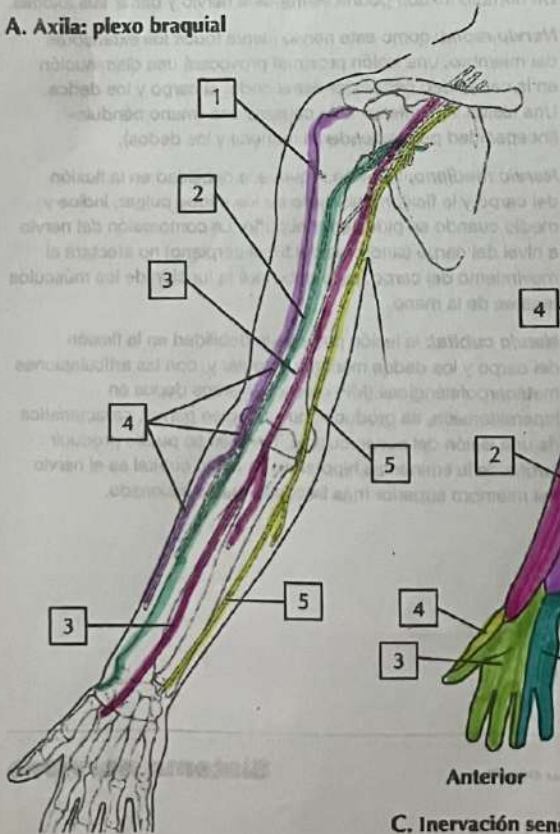
7- Herniación discalémica

8- Tumores del plexo braquial

9- Síndrome de compresión

10- Plexopatia postquirúrgica

A. Axila: plexo braquial



C. Inervación sensitiva del plexo braquial