



Jennifer Guadalupe Espinosa Pérez

Dr. Romeo Antonio Molina Roman

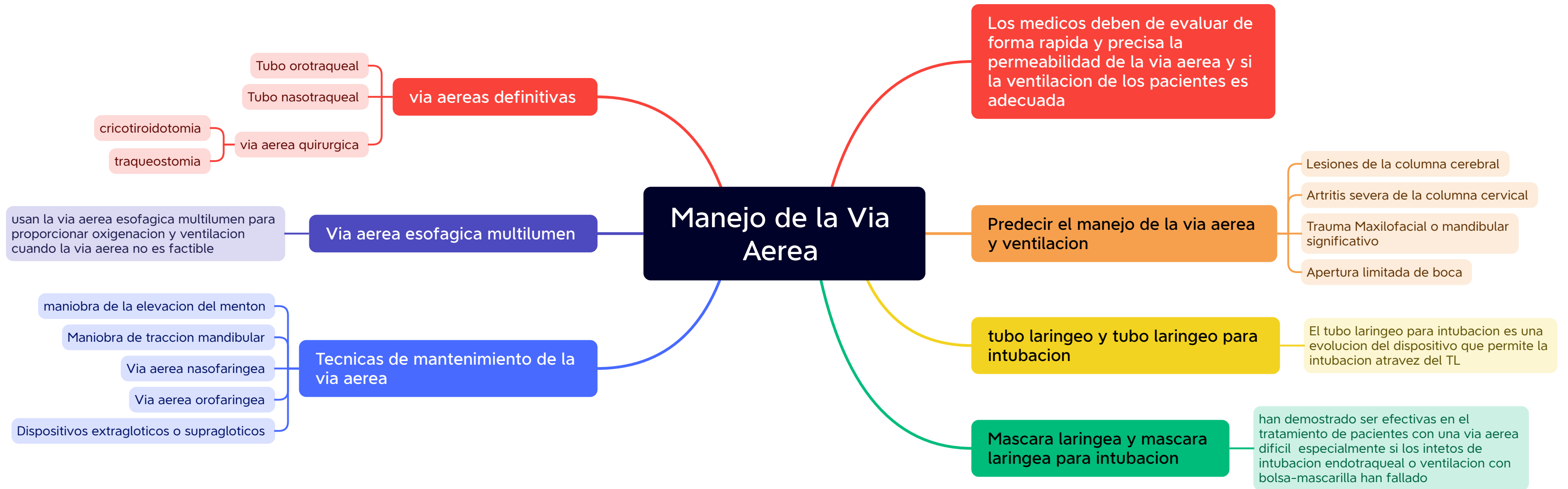Mapas

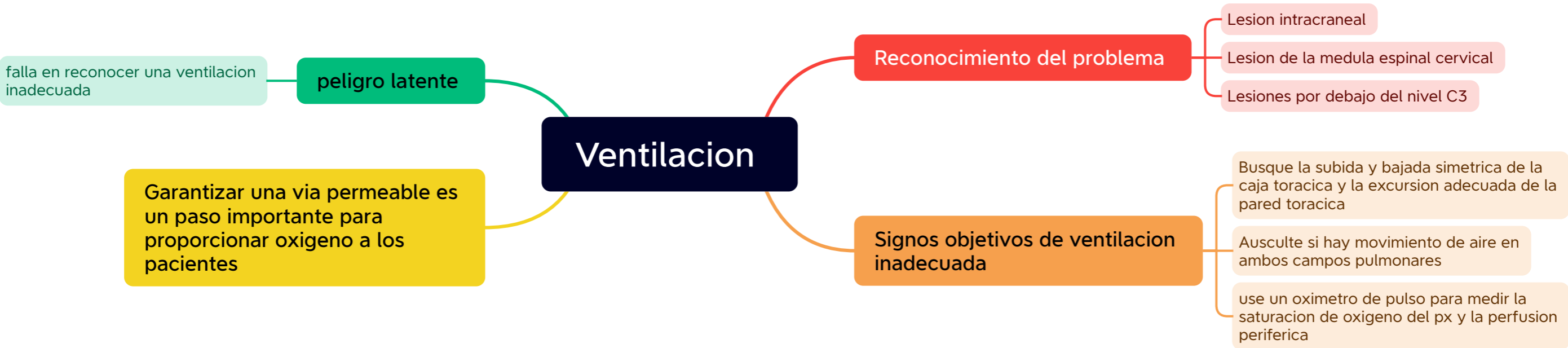
Clinica Quirurgica

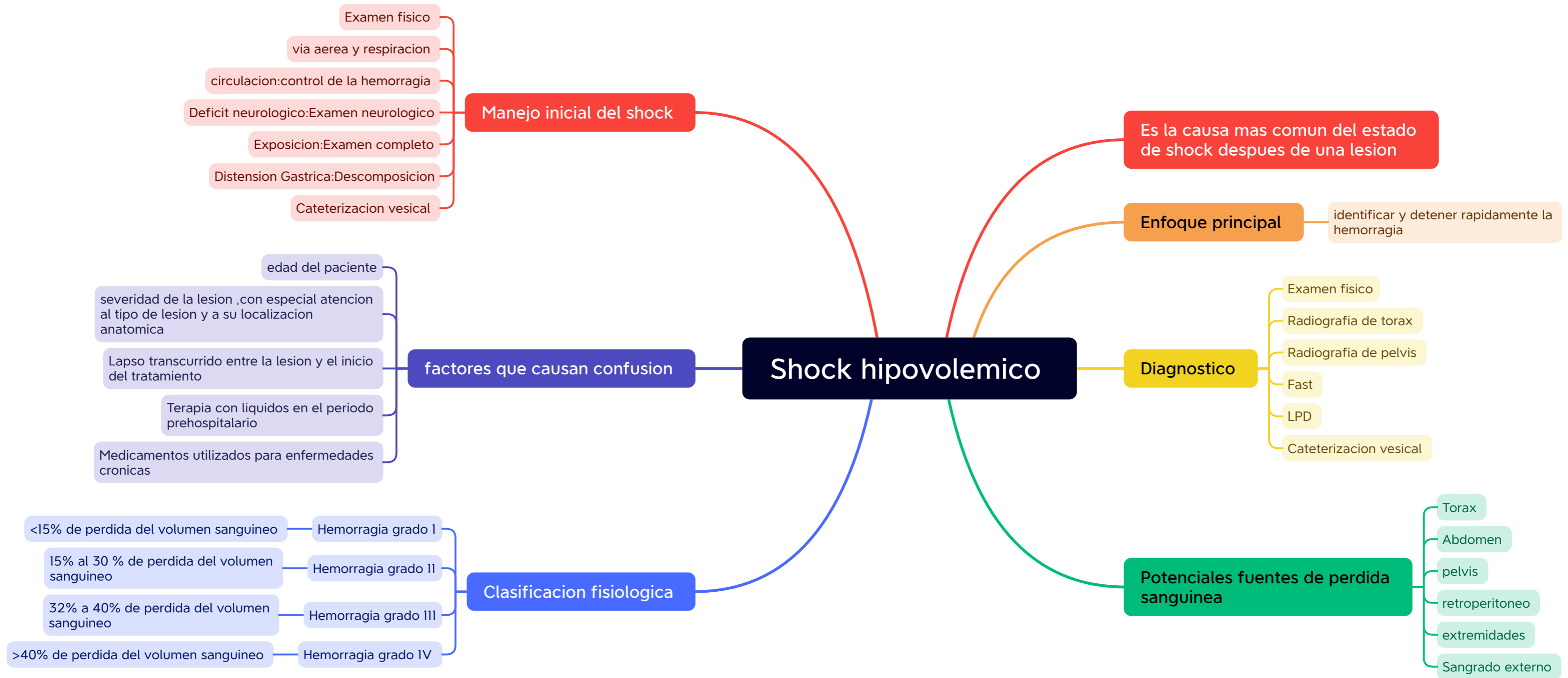
5

“C”

PASIÓN POR EDUCAR



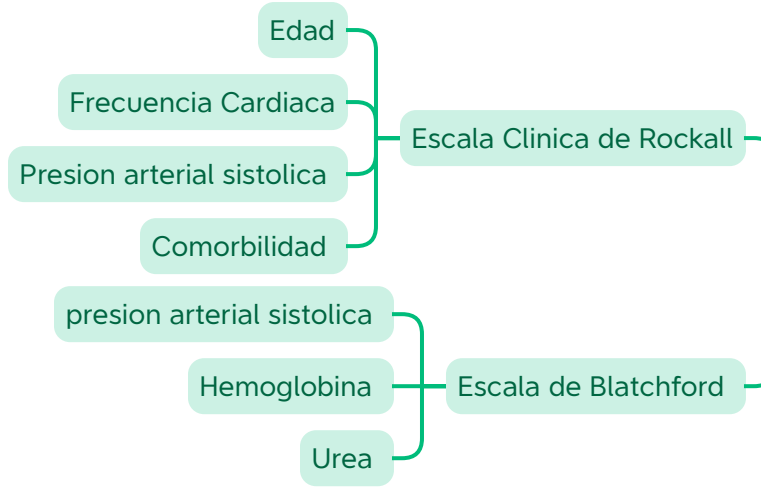




Sangrado del tubo digestivo alto

Todo aquel sangrado originado por lesiones en el tubo digestivo en forma proximal al ligamento de Treitz

Estratificacion de riesgo



Representa el 80%
dx en 24 hrs reduce estancia y necesidad de transfucion

Causas

- No varicosas — 80%
- varicosas — 20%
- U.peptica — 30-40%
- Gastritis/duodenitis — 20%
- Esofagitis — 5-10%
- D.Mallory Weiss — 5-10%
- tumores — 2%
- varices gastroesofagicas — 90%
- Gastropatia HTP — 5%
- <5%



