



**Córdova Morales Adonis Omar**

**Dra. Karla Sofía López Gutiérrez**

**Medicina forense**

**Infografía de signos cadavéricos**

**5to. semestre**

**“C”**

PASIÓN POR EDUCAR

Comitán de Domínguez Chiapas a 10 de octubre del 2024


# SIGNOS TEMPRANOS Y TARDIOS

## SEGUN VARGAS ALVAADO

Se clasifican en Tempranos y tardios Conservadores y destructores

### TARDIOS

#### DESTRUCTORES



Autolisis  
Putrefacción  
Antropofagia cadavérica



#### CONSERVADORES

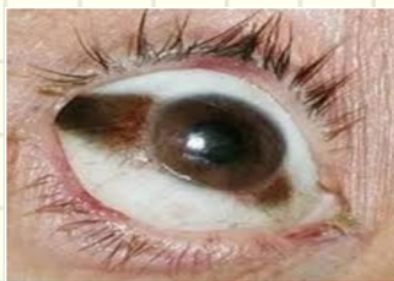

Momificación  
Saponificación  
Corificación

#### DESHIDRATACIÓN

Mancha esclerótica  
signo de somer  
dilatación y piel delgada

#### RIGIDEZ



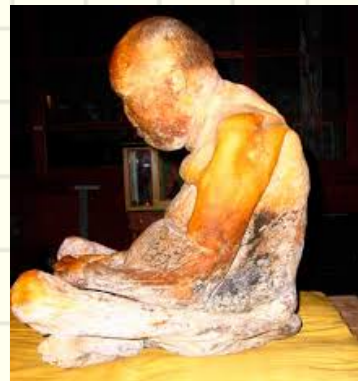
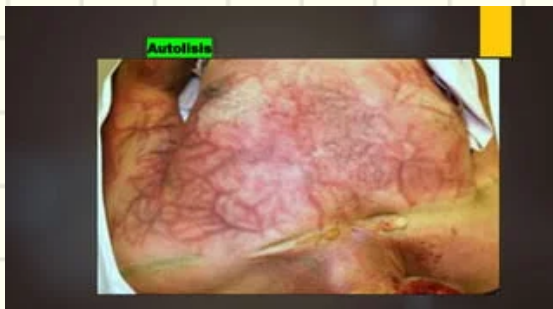#### CORIFICACIÓN

El cadaver adquiere un color gris amarillento, consistente y resistente al corte

Fenomeno bioquímico que va aumentando de forma progresiva en 36 hrs y en 3-4 hrs

#### AUTOLISIS

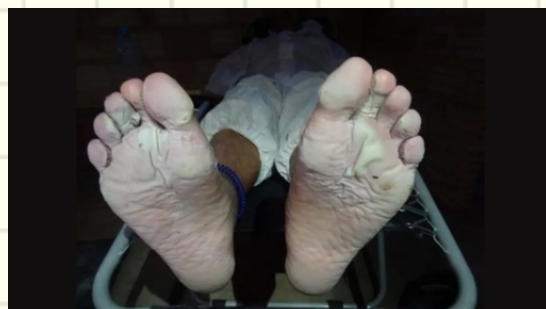
Órgano se dirige de forma homogenea (Enzimas)



#### ENFRIAMIENTO

## TEMPRANOS

Descenso de temperatura de 0.5° por hora



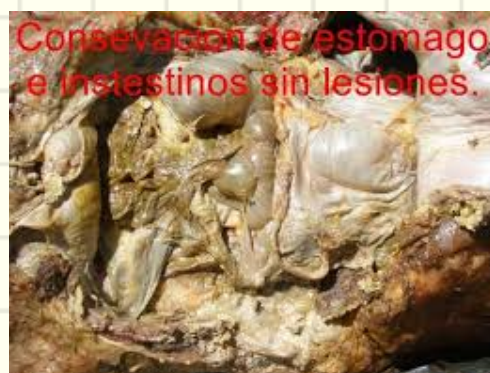#### ANTROPOFAGIA CADAVERICA

Dstrucción del cadáver por animales carnívoros, roedores e insectos



#### SAPONIFICACIÓN

Transformación de las grasas mucha agua y obstaculización del aire de 10 días a 6 meses



#### PUTREFACCIÓN

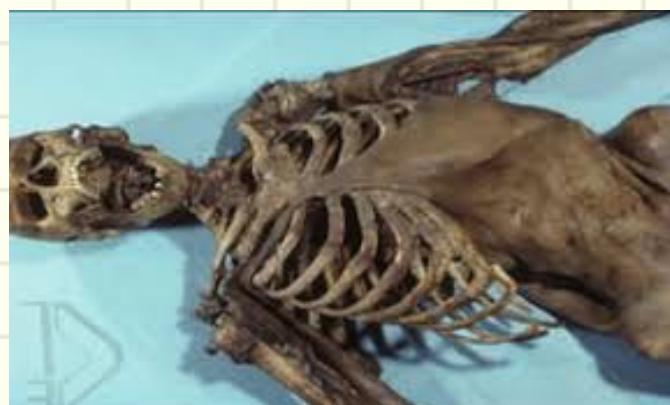4 Fases

Crónica: 24-36 hrs mancha verdosa en el abdomen

Enfisematosa: 48 hrs se incha

Colicuativa: las bacterias se destruyen

Espiritualización: limpieza de la materia



#### LIVIDECES

Gravitación de la sangre y se localiza en la parte del cuerpo que esta apegado a una superficie 2-3 HRS.



## Referencias

, G. D. (2009). La tanatología y sus campos de aplicación. *Horizonte Sanitario*, 8(2), 28-39.

*Acerca de la muerte. Curso de Tanatología.* ACADEMIA NAL. DE MEDICINA, 2002.

Pérez, R. (2013). Tanatología forense. *Fundación para la Universitat Oberta de Catalunya (FUOC)*. Recuperado de [https://docplayer.es/89696905-Tanatologia-forense-rosa-mperez-perez-pid\\_.html](https://docplayer.es/89696905-Tanatologia-forense-rosa-mperez-perez-pid_.html).