



Luis Alberto Ballinas Ruiz

Dra. Karla Sofia López Gutierrez

Anatomía y posiciones

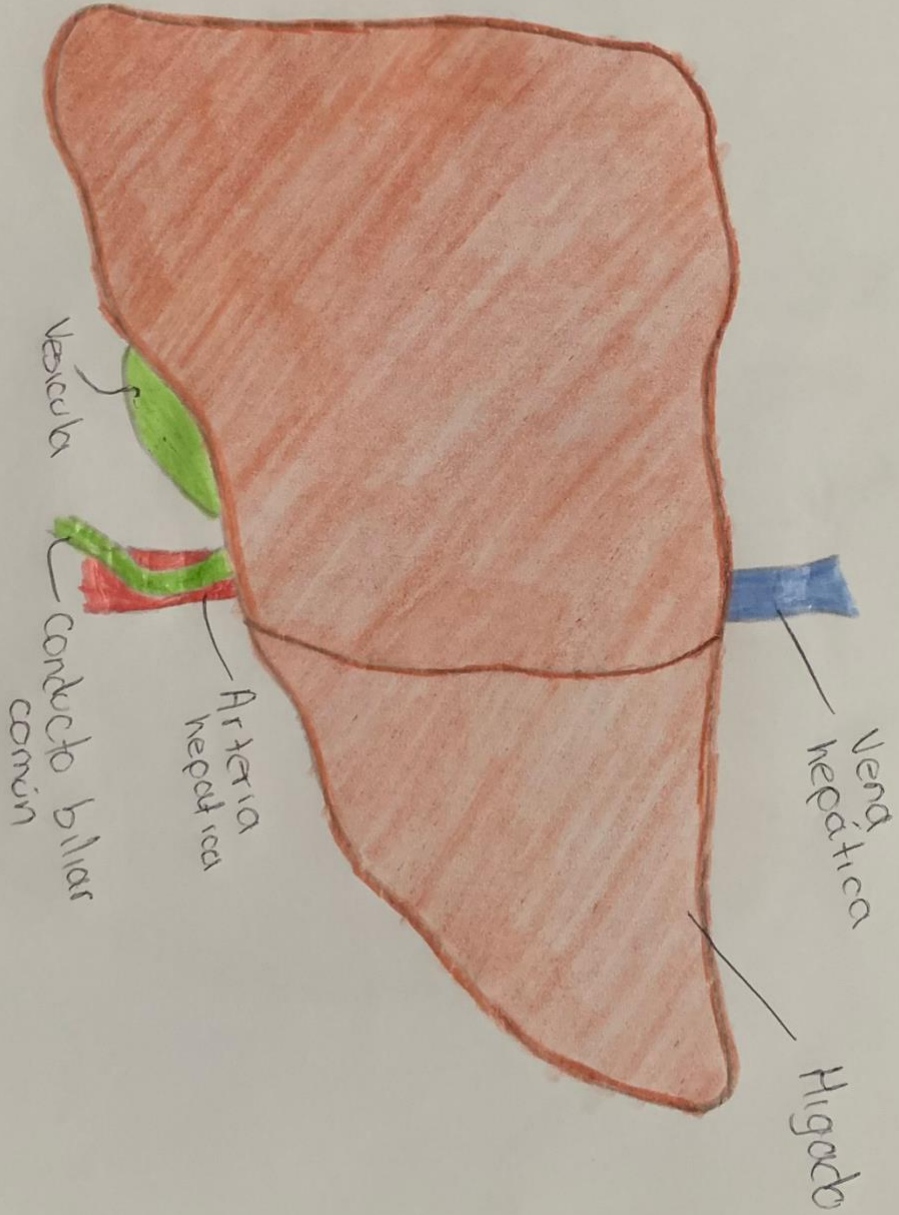
Medicina Forense

5° "C"

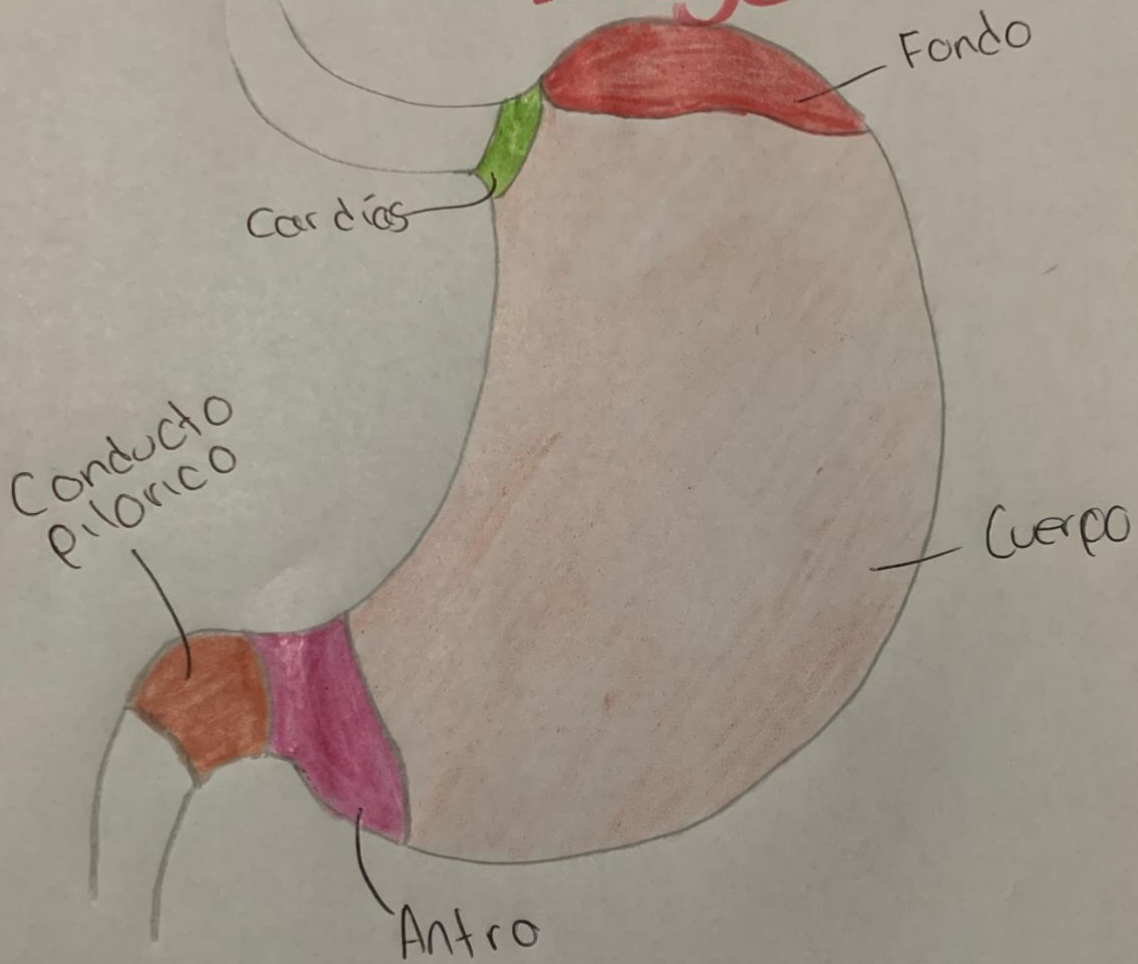
PASIÓN POR EDUCAR

Comitán de Domínguez Chiapas a 12 de septiembre de 2024.

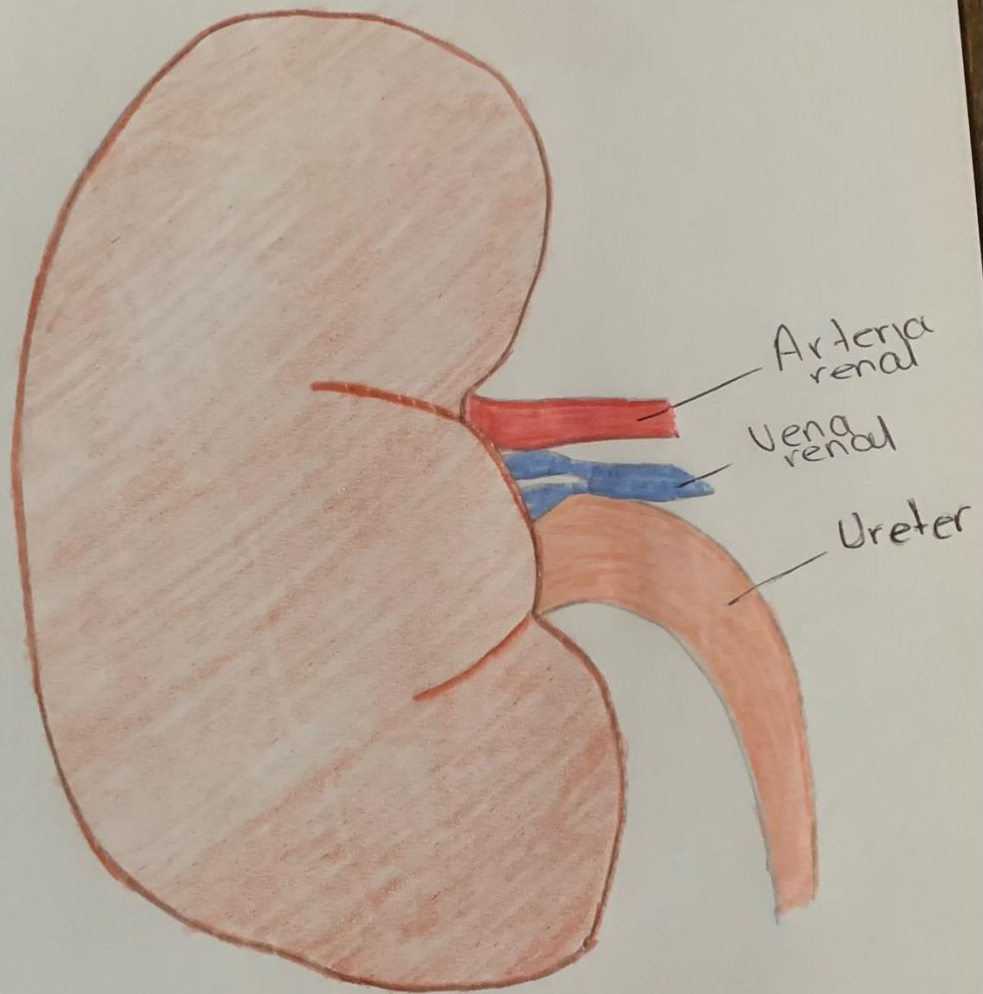
Higado



Estomago

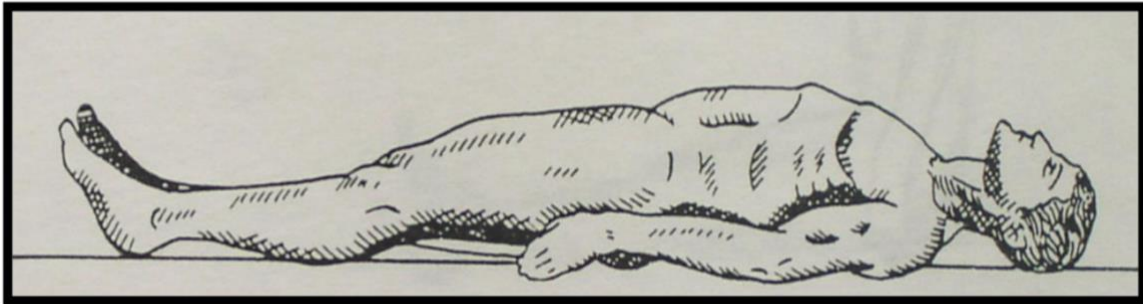


Riñón



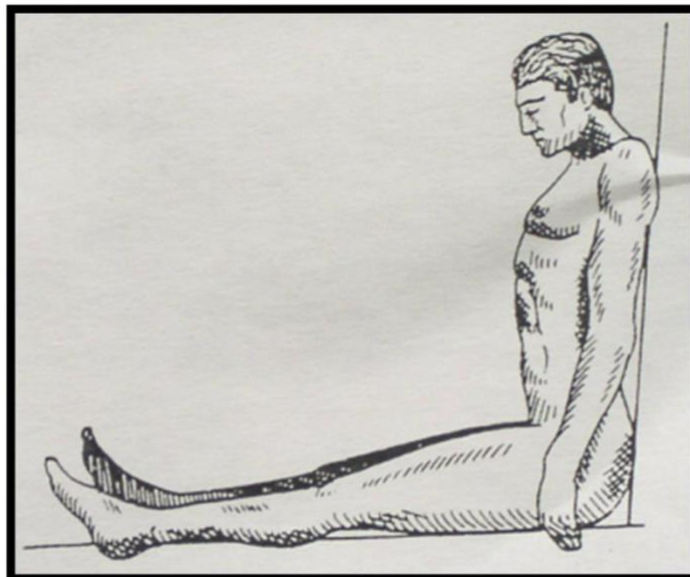
Decúbito dorsal

El cuerpo tiene su apoyo en regiones posteriores sobre el plano de soporte, con la cara mirando al cielo, aunque pueden existir posiciones en que la cabeza se encuentra rota da a la derecha o la izquierda.



Sedente

Se encuentra sentado pudiendo ser con el tórax en forma vertical o inclinada hacia adelante, o puede encontrarse con el tórax flexionado a la derecha o a la izquierda, teniéndose la cabeza igualmente inclinada hacia adelante o hacia atrás.



Suspensión completa invertida

El cadáver está suspendido cabeza abajo atado por las piernas con el agente constrictor y sin que el cuerpo toque el suelo.

