



Nombre del alumno:

Miguel Angel Calvo Vazquez

Nombre del profesor:

Dra. Karla Sofía López Gutiérrez

**Nombre del trabajo: Dibujo anatomía
y posiciones del cadáver**

PASIÓN POR EDUCAR

Materia: Medicina Forense

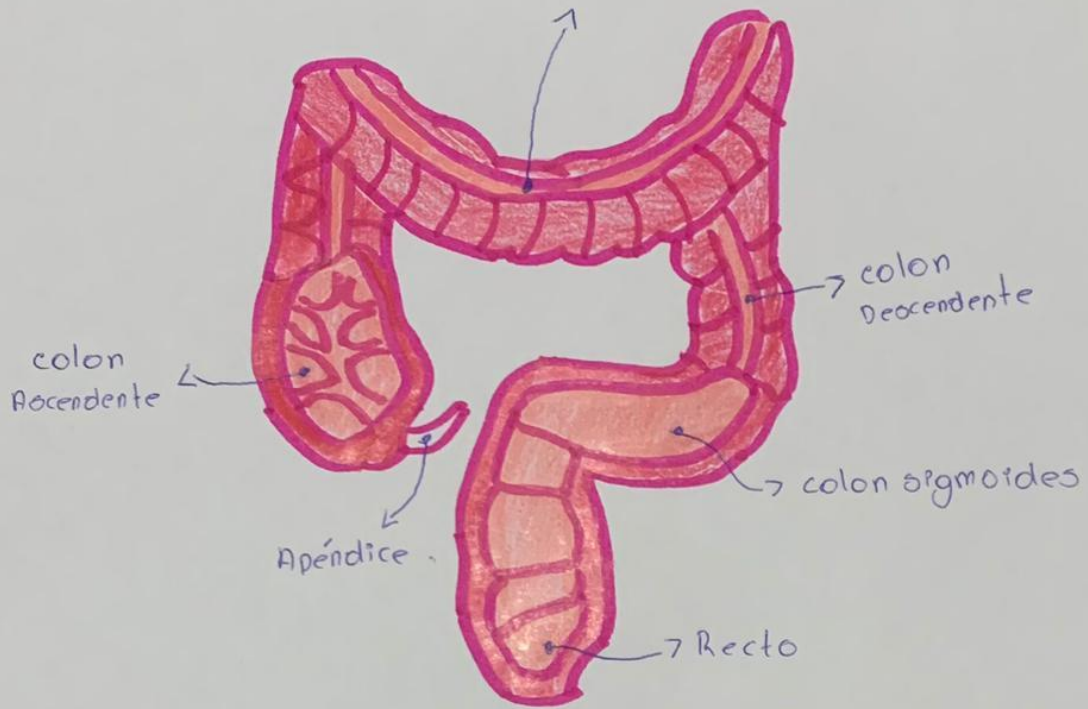
Grado: 5°

Grupo: C

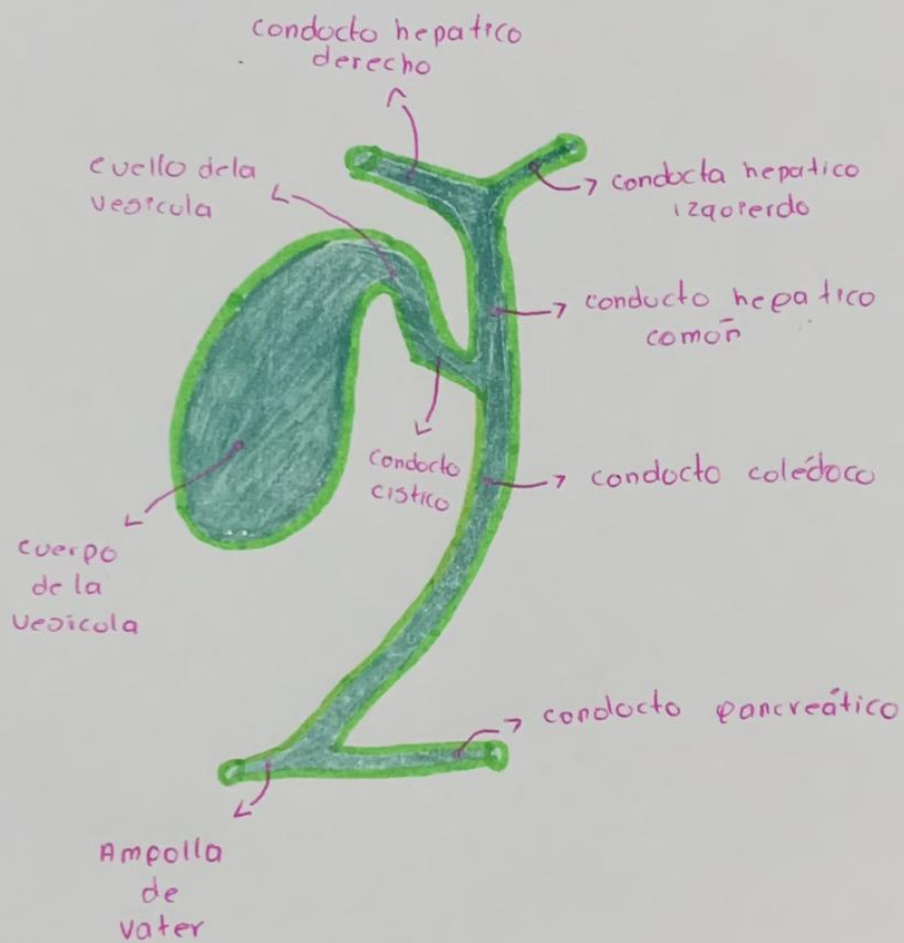
Comitán de Domínguez Chiapas a 12 de Septiembre de 2024

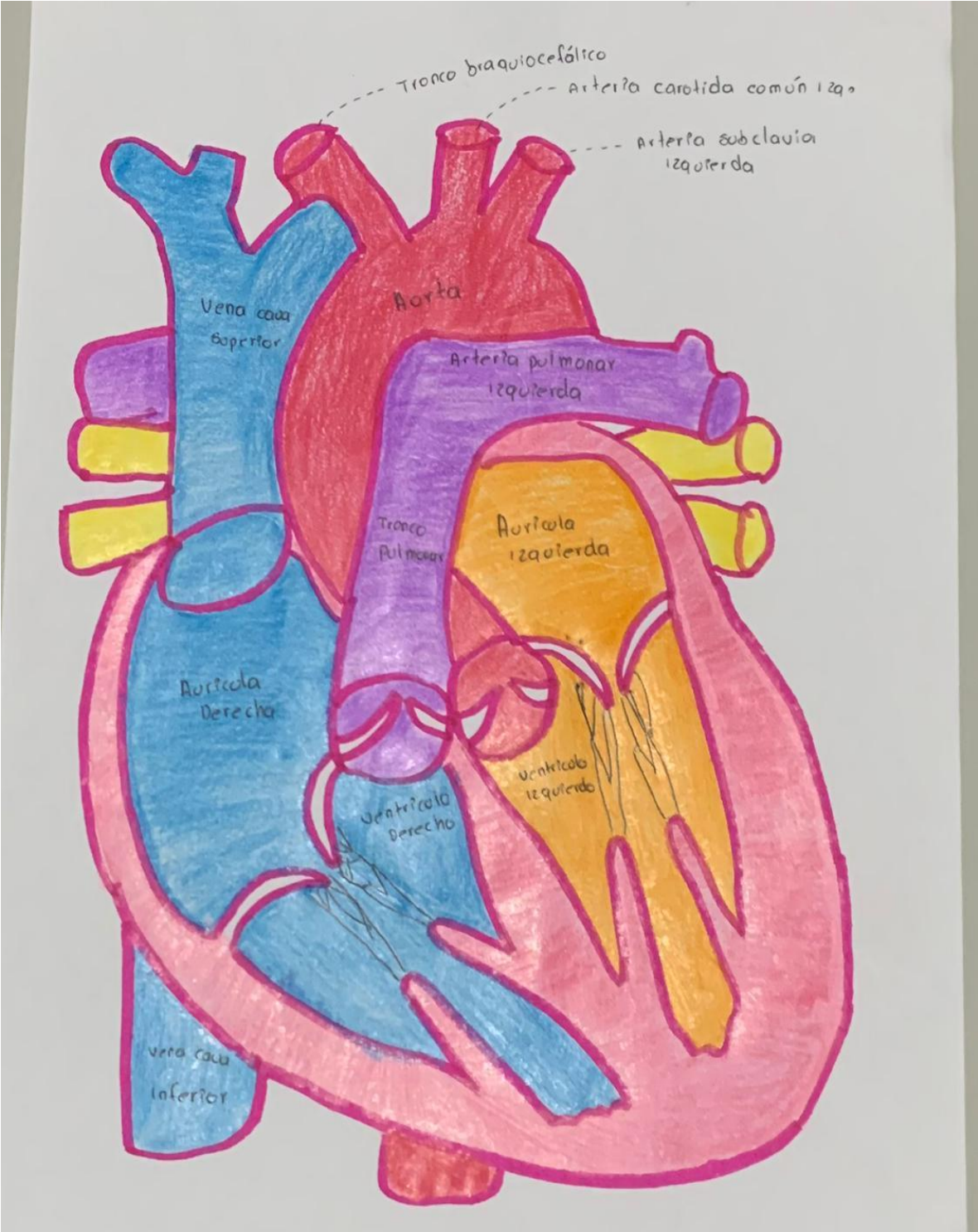
Intestino Grueso

colon transverso



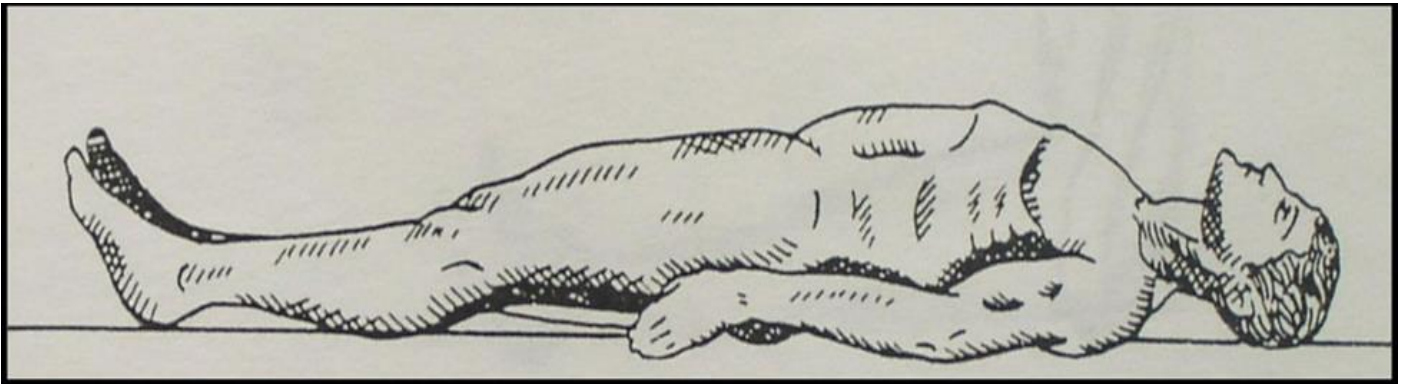
Vesícula Biliar





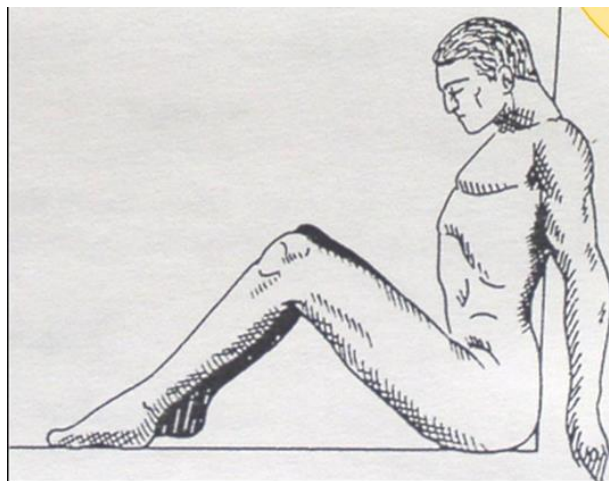
Decúbito Dorsal

El cuerpo tiene su apoyo en regiones posteriores sobre el plano de soporte, con la cara mirando hacia el cielo y siempre veremos la espalda sobre el piso. Estos lo vemos en casos de homicidios, accidentes (caídas, precipitaciones, hechos de tránsito).



Sedante

El cadáver se encuentra sentado pudiendo ser con el tórax en forma vertical o inclinada hacia delante, o puede encontrarse con el tórax flexionado a la derecha o la izquierda, teniéndose la cabeza igualmente inclinada hacia delante o hacia atrás. Esta posición se puede encontrar en el piso, en una silla, banca o cama. Podemos encontrarlo en casos de homicidio y suicidios.



Suspensión completa

Encontraremos el cadáver suspendido con un agente constrictor alrededor del cuello, el agente constrictor se encuentra fijado o amarrado a un punto fijo. No toca el piso con alguna región del cuerpo y los miembros superiores e inferiores cuelgan casi siempre. Lo encontraremos en casos de homicidios y suicidios.

