



Jennifer Guadalupe Espinosa perez

DRA:Karla Sofia Lopez Gutierrez

Dibujo Anatomia y Posiciones


Materia:Medicina Forense

Grado: 5

Grupo: "C"

Comitán de Domínguez Chiapas a 13 de septiembre del 2024

Decubito dorsal



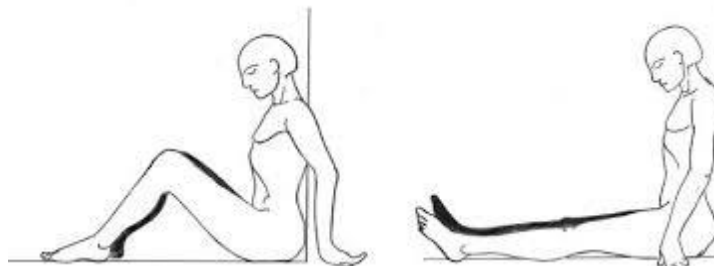
La posición de decúbito dorsal es una postura en la que el cuerpo se encuentra acostado de espaldas, con la cara hacia arriba y los miembros superiores e inferiores extendidos

Decubito lateral



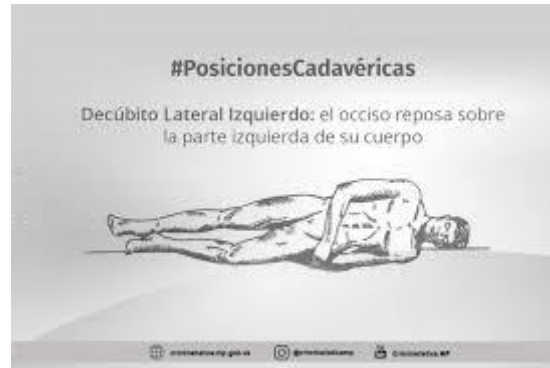es una postura en la que el cuerpo se encuentra acostado de lado, con las piernas y los brazos flexionados y el tronco inclinado hacia un lado

Sedante



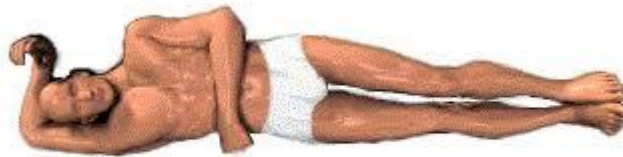también conocida como posición sentada, es una postura en la que el cuerpo se encuentra sentado con la espalda recta y los pies apoyados en el suelo

Decubito lateral izquierda



es una postura en la que el cuerpo se encuentra acostado de lado izquierdo, con las piernas y los brazos flexionados y el tronco inclinado hacia la izquierda

Decubito lateral derecho



es una postura en la que el cuerpo se encuentra acostado de lado derecho, con las piernas y los brazos flexionados y el tronco inclinado hacia la derecha


Los lóbulos del cerebro son áreas zonas anatómicas que componen a cada hemisferio cerebral y que se encargan de controlar y coordinar a la mayoría de las funciones motoras sensoriales y cognitivas del ser humano.

Lóbulo frontal

- ✓ Control de la conducta
- ✓ Toma de decisiones
- ✓ La planificación
- ✓ Coordinación
- ✓ Ejecución
- ✓ Emociones

Lóbulo parietal

- ✓ Temperatura
- ✓ tacto
- ✓ Gusto
- ✓ Huelgo
- ✓ Presión



Lóbulo occipital

- ✓ Procedimiento visual
- ✓ Reconocimiento espacial entre otras

Lóbulo temporal

- ✓ aprendizaje
- ✓ memoria
- ✓ Audición

