



MAURICIO AGUILAR FIGUEROA

KARLA SOFIA LOPEZ GUTIERREZ

MEDICINA FORENSE

ANATOMIA Y POSICIONES

5 semestre

"A"

Comitán de Domínguez Chiapas a 13 de septiembre 2024

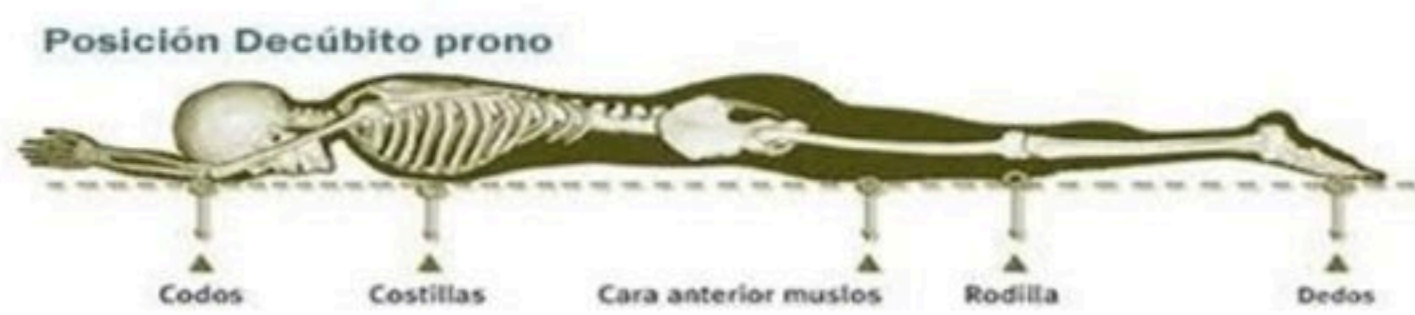DECUBITO DORSAL

El decúbito dorsal, también conocido como decúbito supino, es una posición anatómica en la que el cuerpo se encuentra acostado boca arriba, paralelo al suelo. En esta posición, los brazos se encuentran pegados al cuerpo, las piernas están juntas y extendidas, el cuello está en posición neutra y la mirada se dirige al techo




DECUBITO VENTRAL

El decúbito ventral, también conocido como decúbito prono, es una posición anatómica en la que el cuerpo se encuentra tendido boca abajo. En esta posición, la cabeza se encuentra de lado, el cuello está en posición neutra y las extremidades superiores pueden estar extendidas o flexionadas en los codos

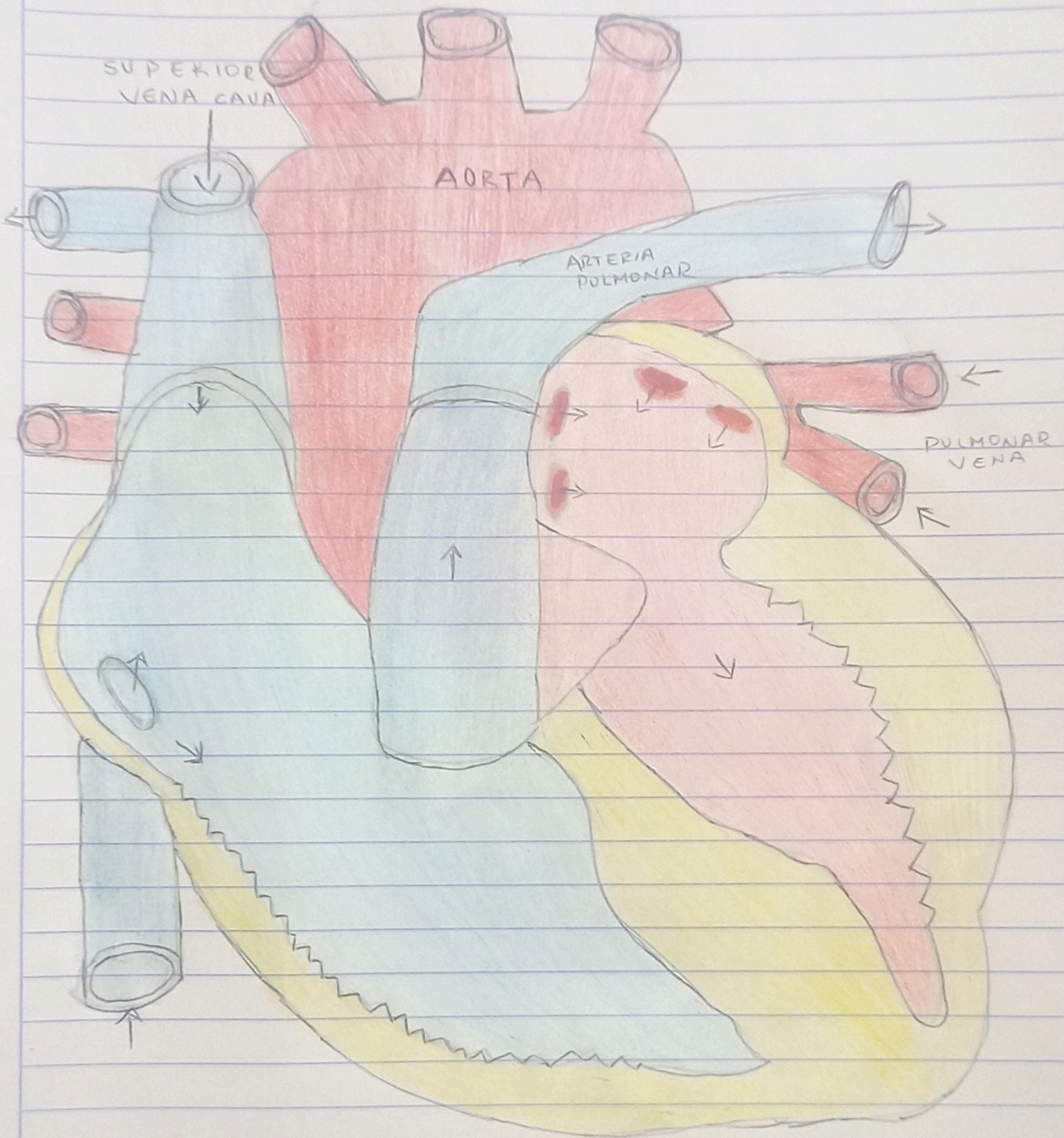


DECUBITO LATERAL

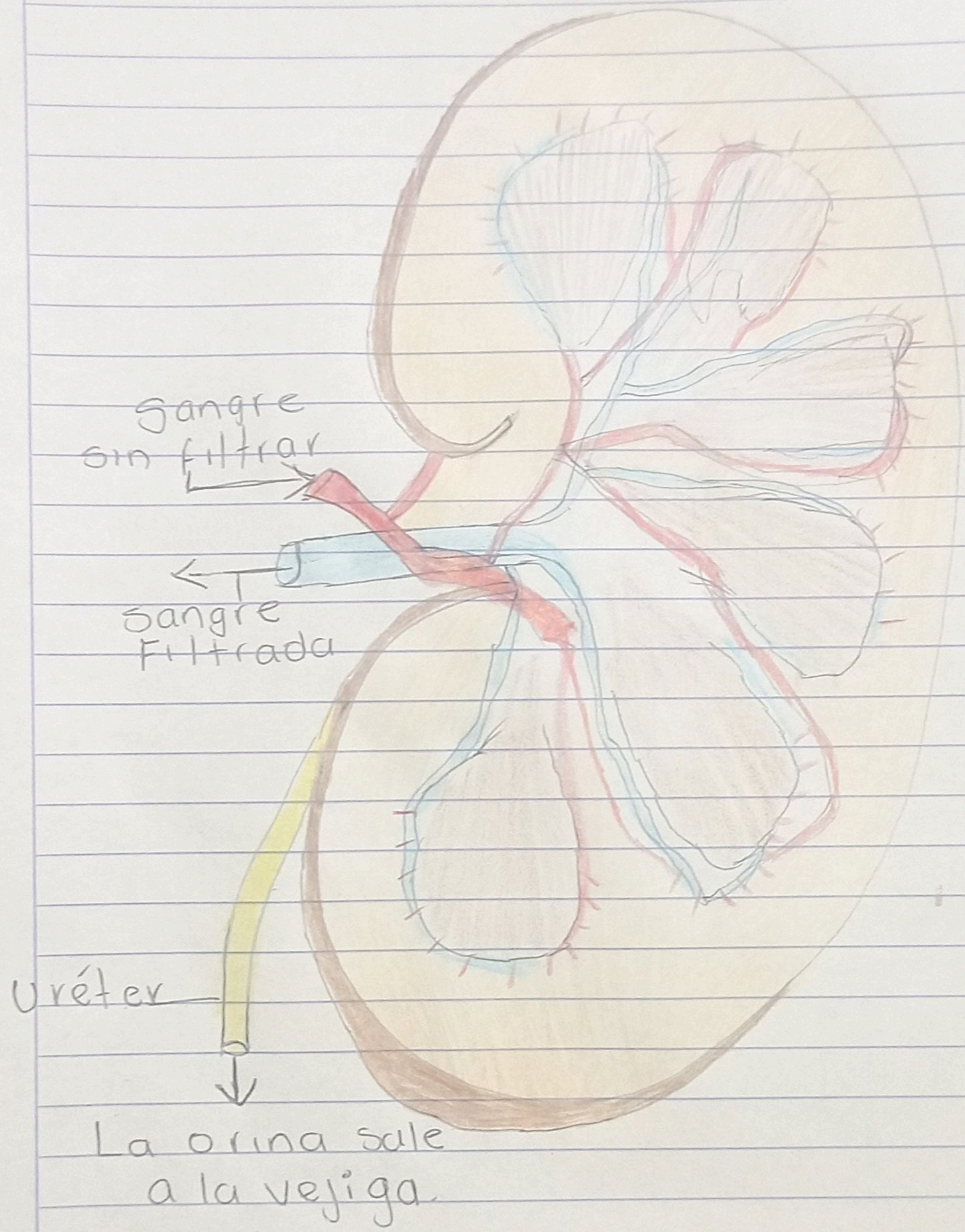
El decúbito lateral es una posición anatómica en la que el cuerpo se encuentra acostado de lado sobre una superficie plana, paralelo al suelo



CORAZÓN.



RIÑÓN.



CEREBRO.

