



**Nombres de los alumnos: Elvin  
Caralampio Gómez Suárez**

**Nombre del profesor: Dra. Karla Sofía  
López Gutiérrez**

**Nombre del trabajo: Infografía**

**Materia: Medicina Forense**

**PASIÓN POR EDUCAR**

**Grado: 5**

**Grupo: "C"**

Comitán de Domínguez Chiapas a 10 de octubre de 2024.

# SIGNOS CADAVÉRICOS

## TEMPRANOS

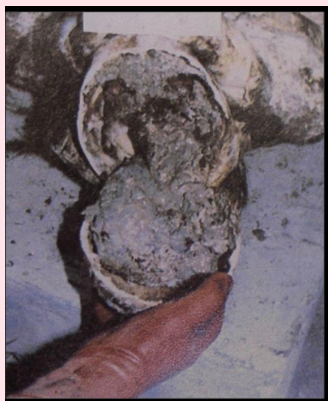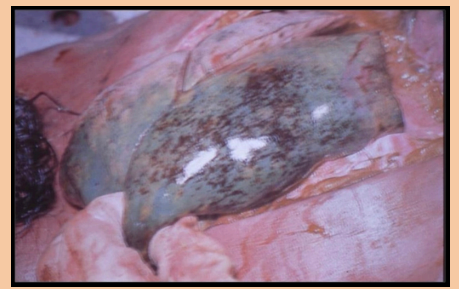
### ESPASMO MUSCULAR



- Rigidez instantánea, inmediata a la muerte, que fija una postura corporal que tenía el individuo en el momento de morir
- Generalizado raro
- Traumatismos del sistema nervioso central o circulatorio
- Muerte súbita natural

### HIPOSTASIAS

- Acumulación de sangre en partes declives de las viseras
- Preferentemente en: encéfalo, pulmones y riñones



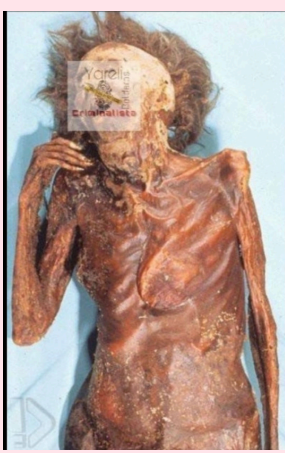### AUTOLISIS

- Procesos de fermentación anaeróbica intracelular por acción de las enzimas lisosomales
- Produciendo muerte celular con destrucción sin intervención bacteriana

## TARDÍOS


### CORIFICACIÓN

- Transformación del cadáver de aspecto de cuerpo recién curtido, de color gris amarillento y resistente al corte
- Reducción de vísceras, músculo y tejido subcutáneo



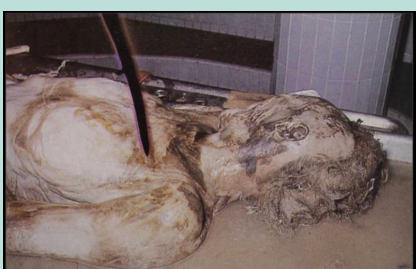### CONGELACIÓN

- Proceso mediante la acción de frío intenso y prolongado
- Condiciona una conservación del cadáver prácticamente indefinida



### SAPONIFICACIÓN

- Transformación de las grasas con el oxígeno
- Conduce a formación de una coraza grasa, untuosa y viscosa
- Al secarse tiene una consistencia dura de color gris blanquecino
- Sitios de mucha grasa
- Niños, obesos y mujeres



#### BIBLIOGRAFÍA:

TAKAJASHI MEDINA, F. E. (2019). MEDICINA FORENSES