

Nombre del alumno:

Hania Paola Domínguez Franco

Nombre del profesor: Dra Karla Sofia Lopez Gutierrez.

Nombre del trabajo: infografias.

Materia: Medicina forense.

Grado: 5.

Grupo: "C"

SIGNOS CADAVERÍCOS

tempranos & tardios

TEMPRANOS

ENFRIAMIENTO

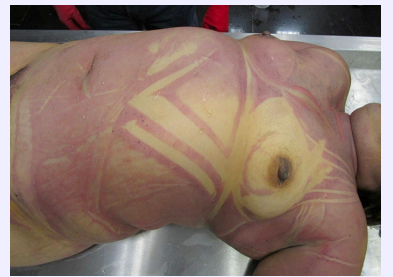Terminan su función los centros termorreguladores

Adopta la temperatura del ambiente



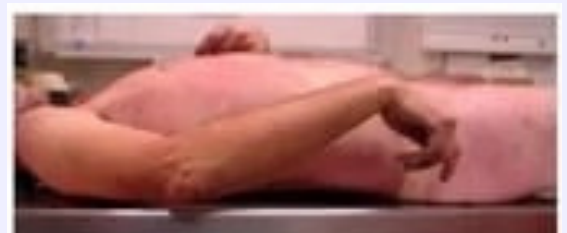LIVIDECES CADAVERICAS

Manchas de color vino, en superficies de apoyo o presión



ESPASMO CADAVERICO

Permanencia en el cadaver de la postura o actitud corporal



DESHIDRATACIÓN

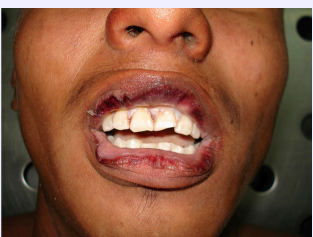
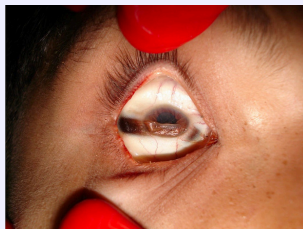Desección

Signo de sommer

Mancha negra esclerotica

Deseptelización labial

Deseptelización del escroto y labios mayores



TARDIOS (CONSERVADORES)

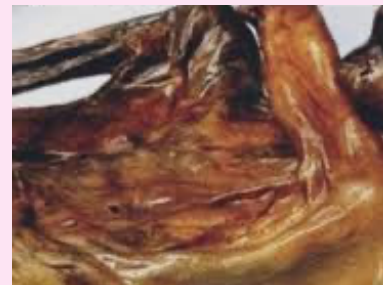MOMIFICACION

Desección del cadaver



ADIPOCIRA

Transformación jabonosa de la grasa del cadaver

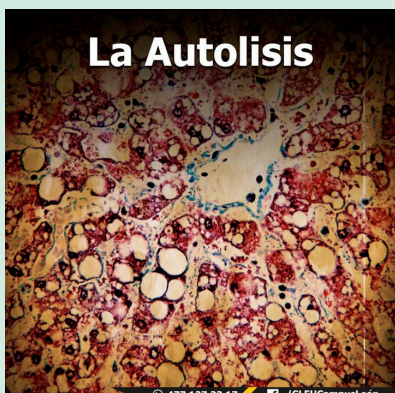


CORIFICACIÓN Transformación de la piel en un tejido cartonificado

(DESTRUCTORES)

1. AUTOLISIS.

Consecuencia enzimática propias de cada órgano



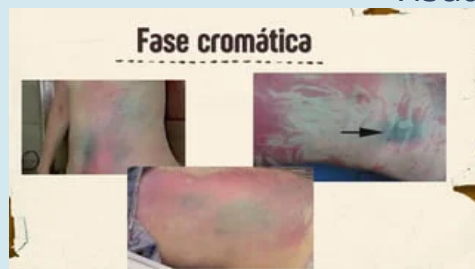3. ANTROPOFAGIA CADAVERICA:

Destrucción del cadaver acción de los insectos u animales



2. PUDREFACCION. DESCOMPOSICION

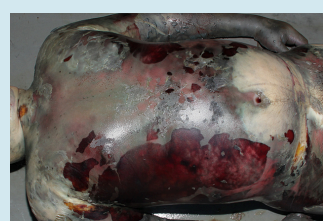- **FASES: CROMÁTICA** Mancha verdosa "Veteado verdoso". Visualización de la red venosa



- **FASES: ENFISEMATOSA**

Gas generado por bacterias

Aspecto: voluptuoso De hinchazón generalizada



- **FASE: REDUCCION ESQUELETICA**

Esqueletización propiamente



Bibliografias:

DR. DENNIS A. CASTRO BOBADILLA DRA AREMA DICKERMAN KRAUNICK. (n.d.). *MEDICINA LEGAL. TANATOLOGIA*. Bsn Honduras. <http://www.bvs.hn/Honduras/MEDICINALEGAL/pdf/MEDICINALEGAL-30.pdf>

Medina, F. E. T., Dolores, F. G., Pompeyo, M. S., & Camacho, J. C. (n.d.). *Medicina forense*. Editorial El Manual Moderno.