



Alexa Martínez Martínez.

Dra. Karla Sofia López.

Dibujo Anatomía y Posiciones.

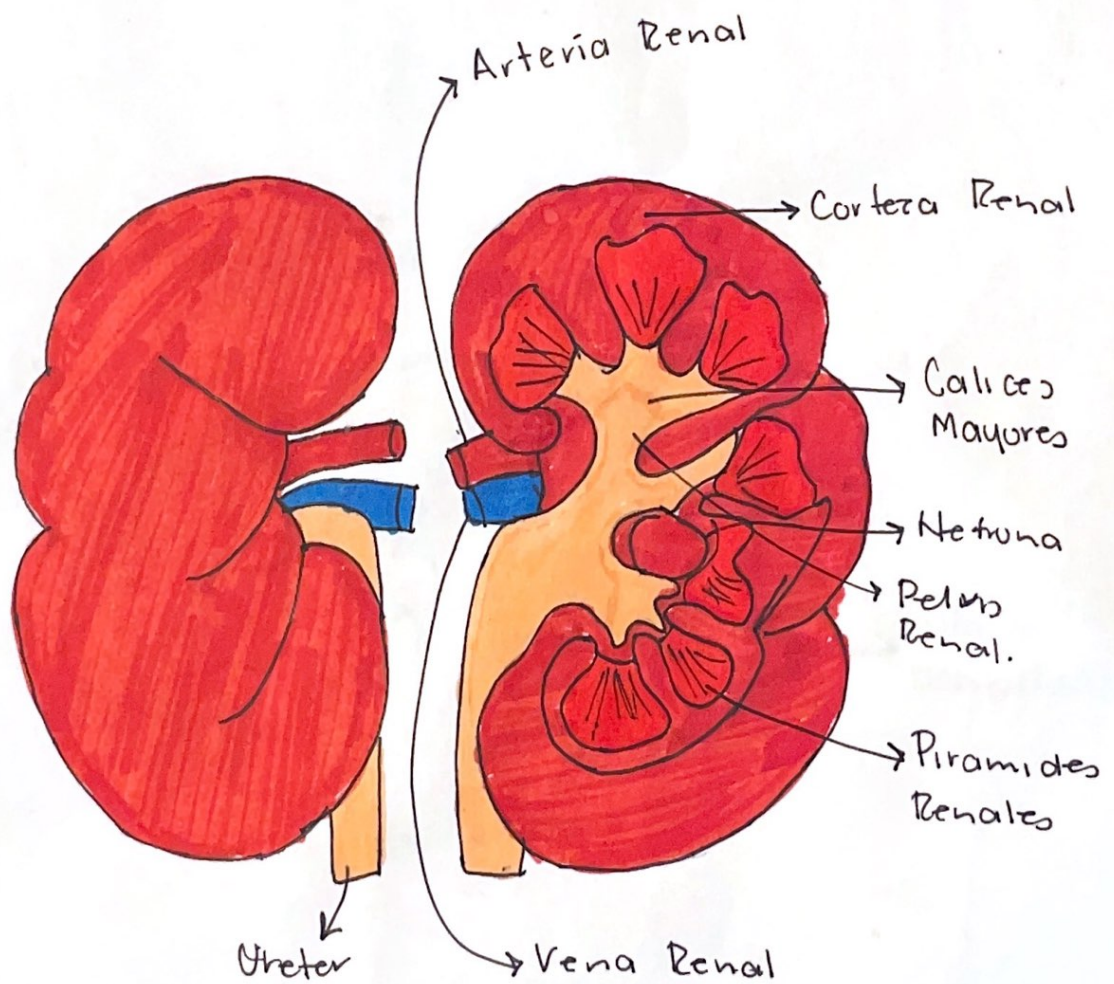
PASIÓN POR EDUCAR

Medicina Forense.

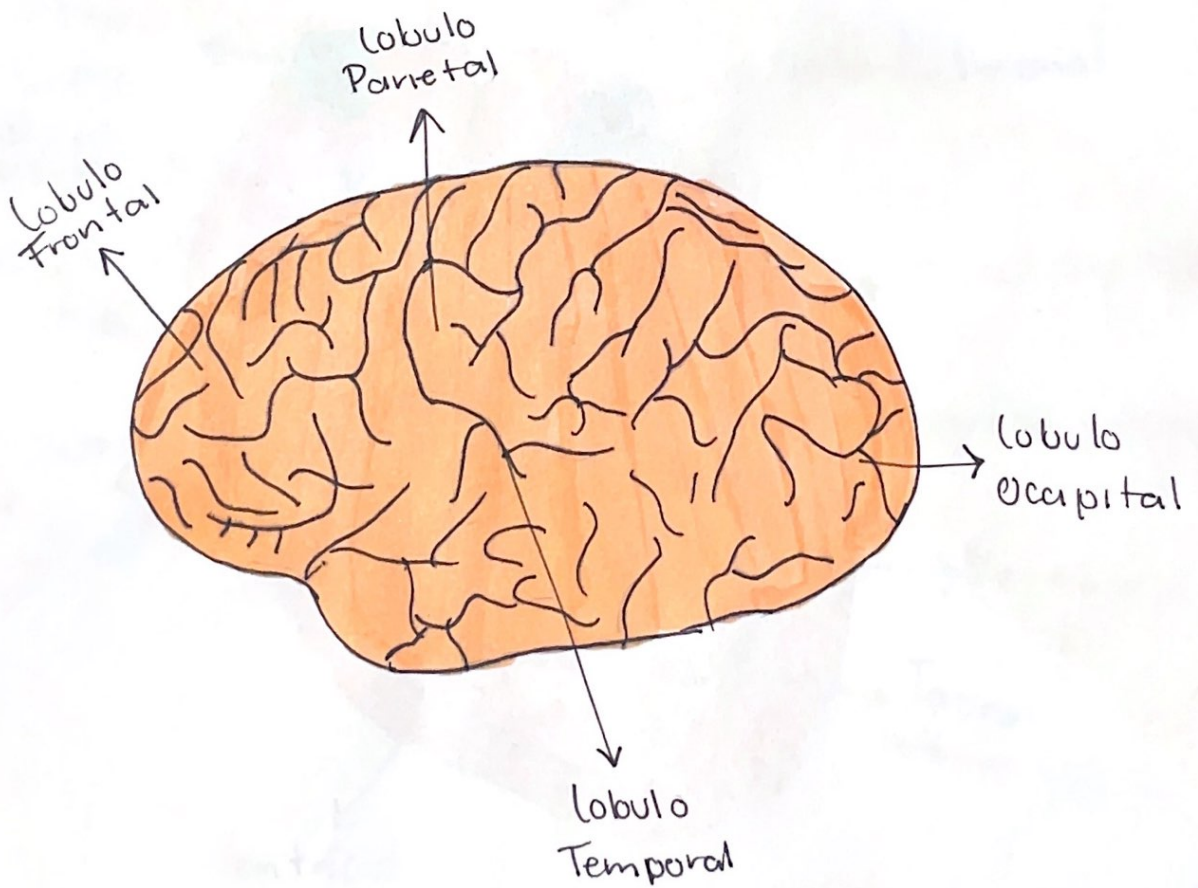
5to "C"

Comitán de Domínguez Chiapas a 13 de septiembre de 2024.

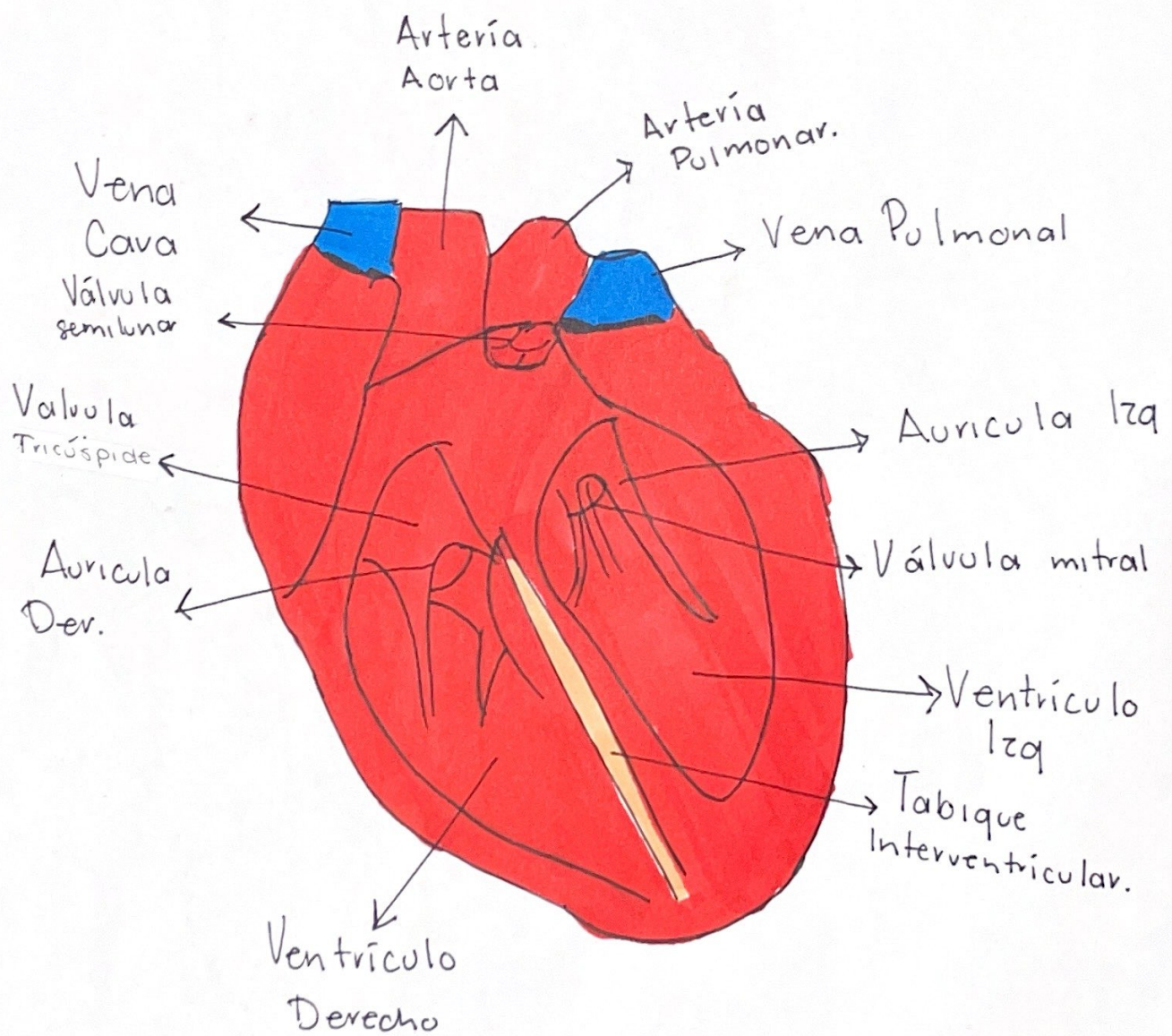
RIÑONES



Cerebrón



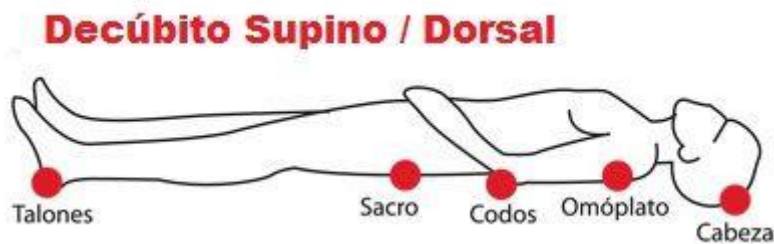
CORAZÓN



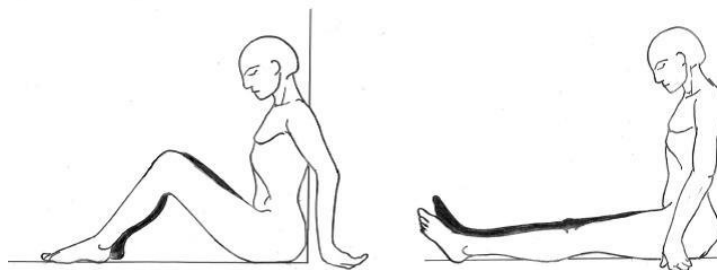
Posiciones del cadáver

- Decúbito Dorsal/Supino:

El cuerpo descansa con sus regiones posteriores sobre el plano de sustentación, con el rostro mirando al cenit, aunque puede haber rotación de la extremidad cefálica hacia la derecha o a la izquierda, y los miembros superiores e inferiores pueden estar orientados hacia determinado punto, ya sea extendidos o flexionados.



- Sedente: El cuerpo se mantiene sentado con el tórax en forma vertical o inclinado hacia delante o en su caso flexionado a la derecha o a la izquierda y menos frecuente, en extensión posterior, sosteniéndose la extremidad cefálica igualmente inclinada hacia delante o hacia atrás, así como a la derecha o a la izquierda.



- Genupectoral: El cuerpo se mantiene empujado; existen dos formas clásicas de posición del cuerpo.
 1. Regiones superiores apoyadas al plano de soporte, con la extremidad cefálica y la cara anterior del tórax, con las rodillas flexionadas quedando los muslos y las piernas hacia afuera.
 2. Casi en igual forma, pero sin apoyarse con la cara anterior del tórax completamente, las rodillas quedan flexionadas y apoyadas al plano con los muslos y piernas hacia adentro.

