



Luis Alberto Ballinas Ruiz

Karla Sofia López Gutierrez

Infografía

Medicina Forense

5° "C"

PASIÓN POR EDUCAR

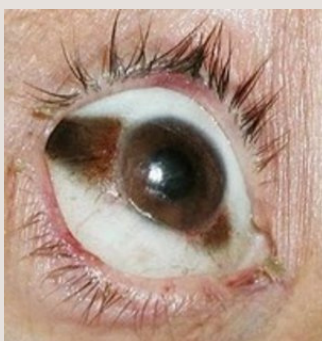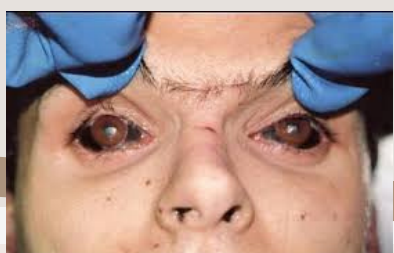Comitán de Domínguez Chiapas a 12 de octubre de 2024.

Medicina Forense

Tempranos

Deshidratación

- Desección
- Mancha negra esclerótica
- Deseptelización labial
- Deseptelización de escroto y labios mayores
- Signo de Sommer



Enfriamiento

- Adopta la temperatura del ambiente
- Terminan su función los centros termorreguladores



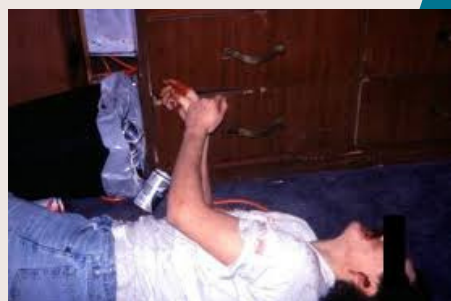Livideces cadavéricas

- Manchas de color vino, en superficies de apoyo o presión



Espasmo cadavérico

- Permanencia en el cadaver de la postura o actitud corporal

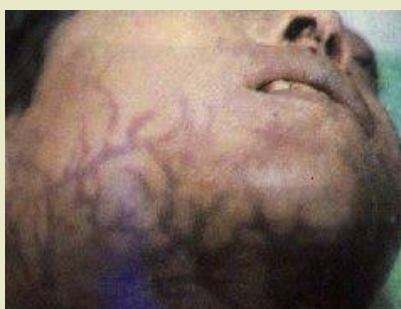
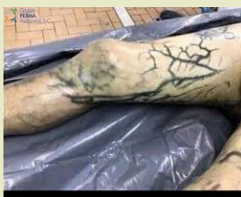
Tardios (Destruyores)

Putrefacción

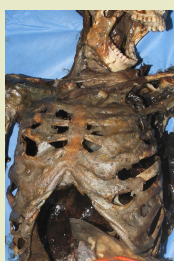Fase cromática

- Mancha verdosa
- Visualización de la red venosa
- "Vetado verdoso"



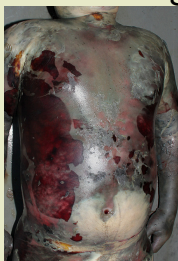Fase de reducción esquelética

- Esqueletización propiamente



Fase enfisematosa

- Gas generado por bacterias
- Aspecto de hinchazón generalizada y voluptuoso




Autólisis

Consecuencia enzimática propias de cada órgano.

Antropofagia cadavérica

Destrucción del cadaver a acción de los insectos y animales.



Tardios (Conservadores)

Adipocira

Es una transformación jabonosa de la grasa del cadaver



Momificación

Desección del cadaver



Corificación

Es la transformación de la piel en un tejido en forma cartonificada

