



Brian Torres Villalobos

Dr. Karla Sofia López Gutiérrez

Dibujo de Anatomía y posiciones

Medicina Forense

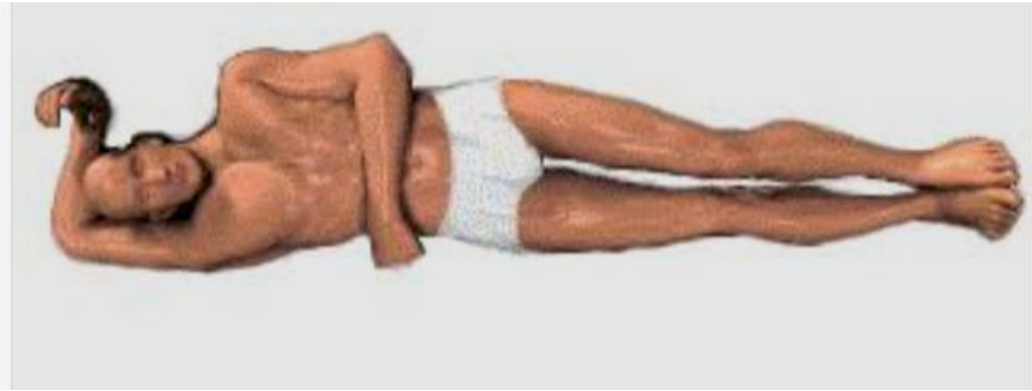
5 "C"

Comitán de Domínguez Chiapas a 13/09/2024

DECUBITO LATERAL DERECHO

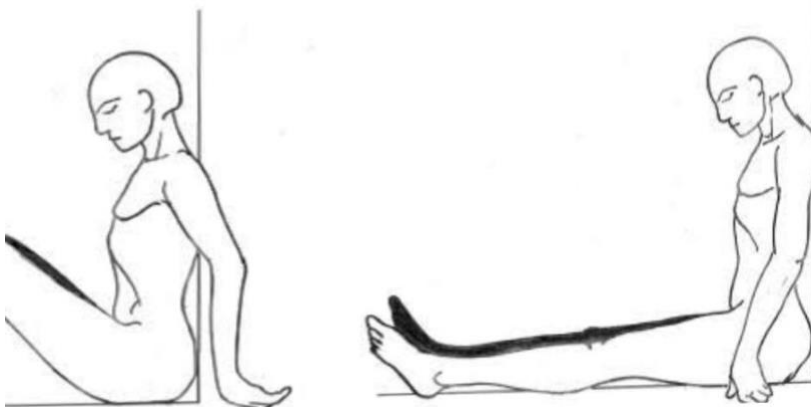
Cuando el cuerpo descansa sobre la región lateral derecha en el plano de soporte.

Por lo general con la región facial derecha apoyada en el plano, los miembros superiores e inferiores se orientan a determinado punto, sea extendidos o flexionados.



SEDENTE

Se encuentra sentado pudiendo ser con el tórax en forma vertical o inclinada hacia adelante, o puede encontrarse con el tórax flexionando a la derecha o a la izquierda, teniéndose la cabeza igualmente inclinada hacia adelante o hacia atrás. Esta posición se puede encontrar en el piso, silla, banca, cama.



DECUBITO VENTRAL

Se encuentran sobre las regiones anteriores del cuerpo en el plano de soporte, con la cara mirando al piso, aunque puede haber rotación cefálica a la derecha o a la izquierda y de igual modo los miembros superiores e inferiores pueden estar orientados hacia determinado punto.

