



Anan Villatoro Jiménez

Dra. Karla Sofia López Gutiérrez

Dibujo de órganos

Medicina forense

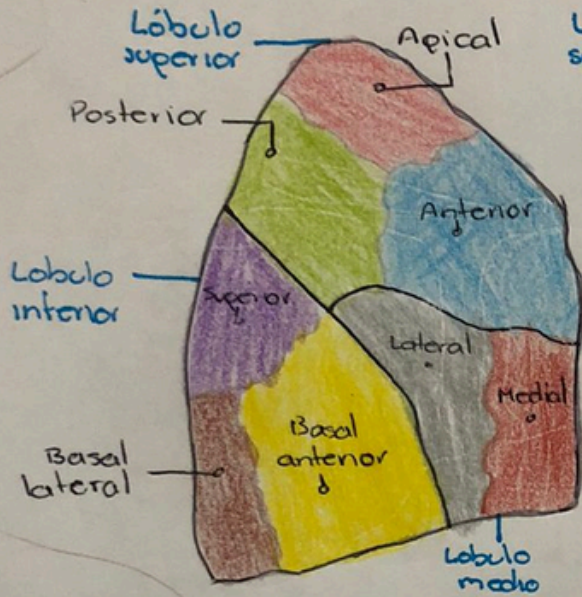
Quinto Semestre

“C”

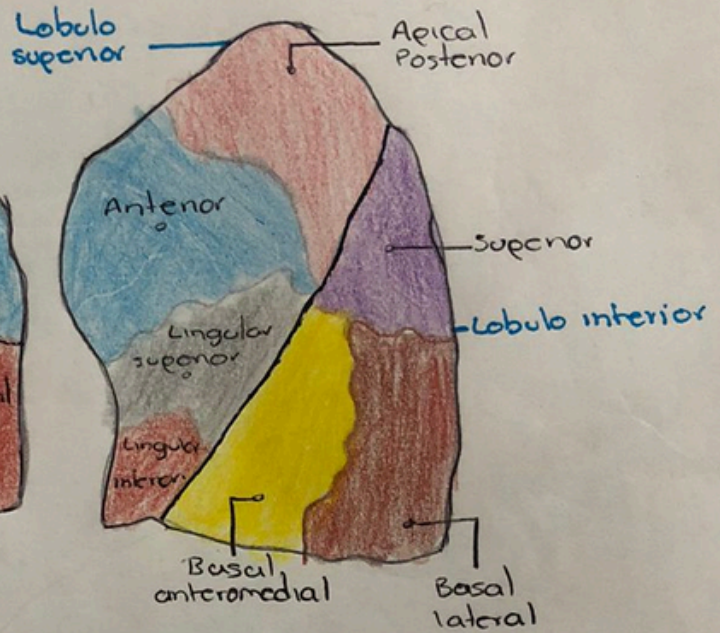
Comitán de Domínguez Chiapas a 13 de septiembre del 2024

PULMONES

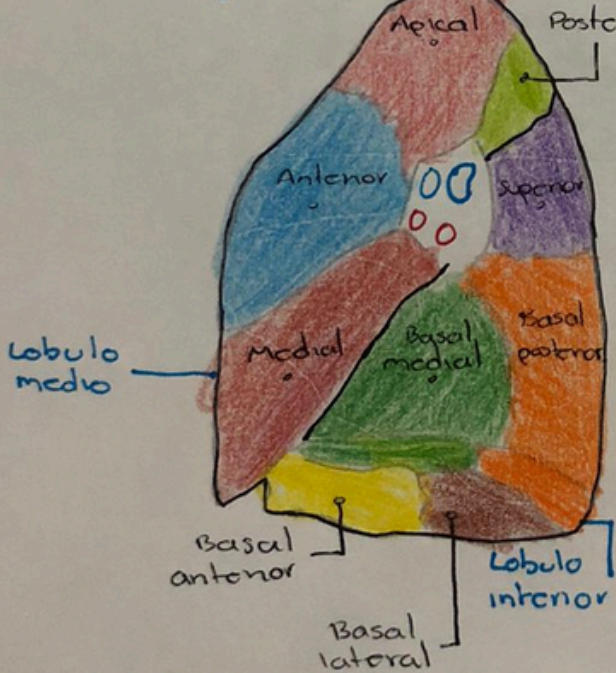
Pulmón derecho



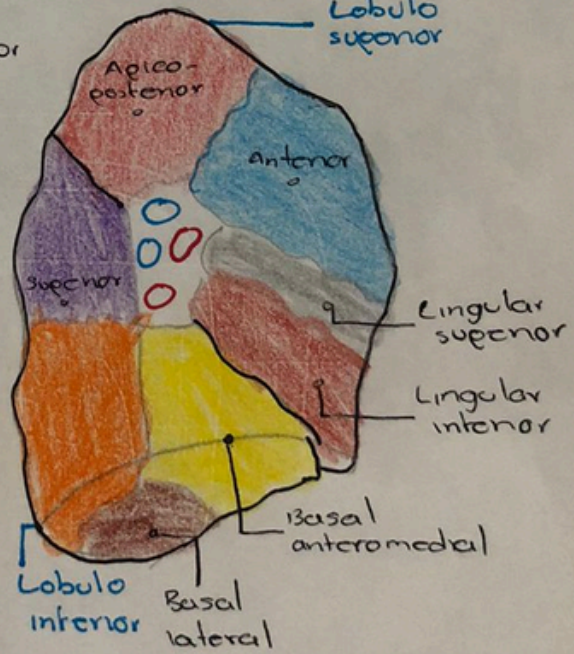
Pulmón izquierdo



Lobulo superior

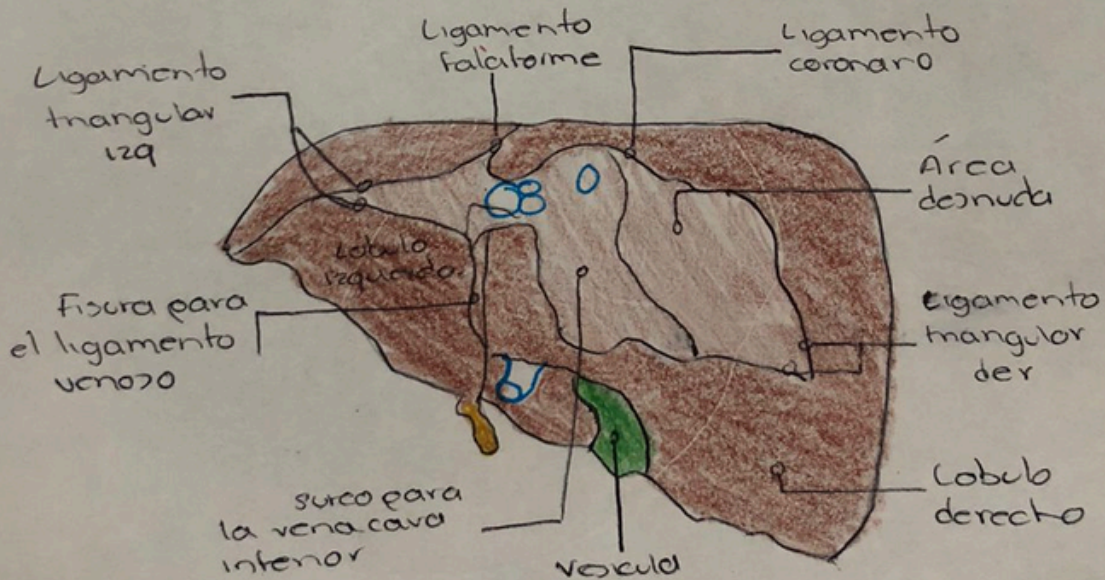
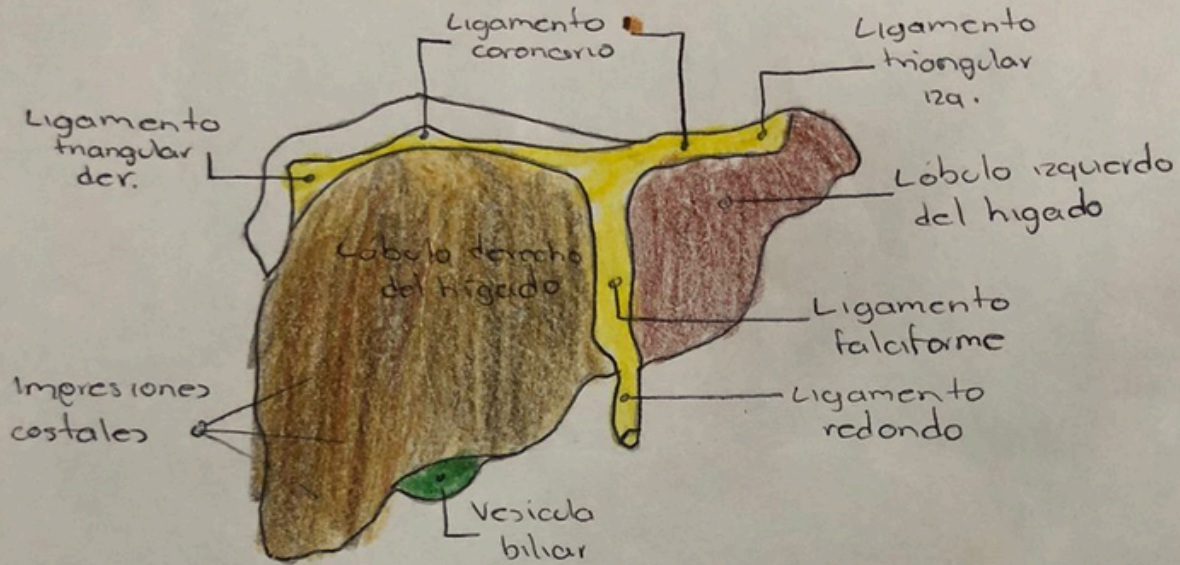


Lobulo superior



HIGADO

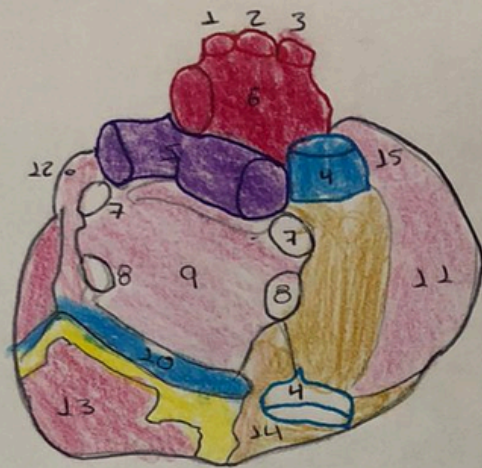
Vista anterior



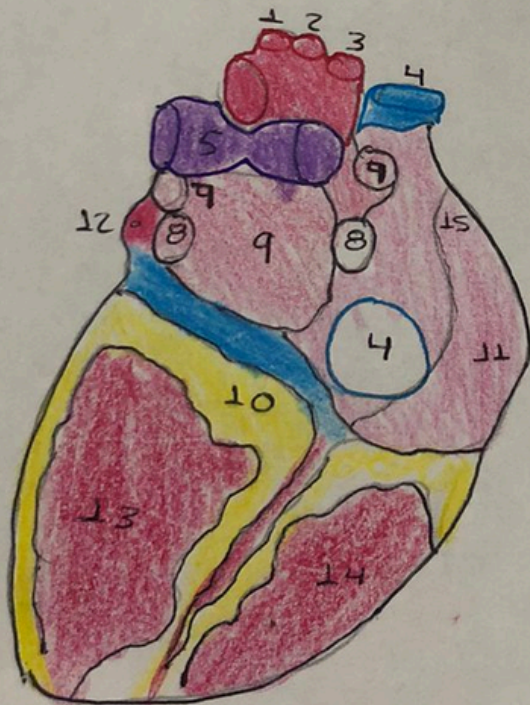
Vista posterior.

CORAZÓN

Base del corazón: vista posterior



- 1-A. Subclava izquierda
- 2-A. Carótida común izq.
- 3-Tronco bronquiocelíaco
- 4-V. Cava sup e Inf.
- 5-A. Pulmonar izq. y der.
- 6-Arco de la aorta.
- 7-V. Pulmonar superior izq y der.
- 8-V. Pulmonar inferior izq y der.
- 9-Aurícula izquierda.
- 10-Seno coronario
- 11-Aurícula derecha.
- 12-Orgueña izquierda.
- 13-Ventriculo izquierdo
- 14-Ventriculo derecho
- 15-Orgueña derecha.



Base del corazón:
visión posterior.