



**Fernando Ailton Maldonado
Hernández**

Dr. Karla Sofía López Gutiérrez

Dibujo anatomía y posiciones


Medicina forense

5° "C"


Comitán de Domínguez Chiapas a 13 de septiembre de 2024

Posiciones Cadavéricas


Decúbito Dorsal. El cuerpo se encuentra totalmente horizontal (tendido) con la cara hacia arriba o girada y sus extremidades pueden encontrarse en diferentes direcciones, pero siempre la espalda sobre el piso.



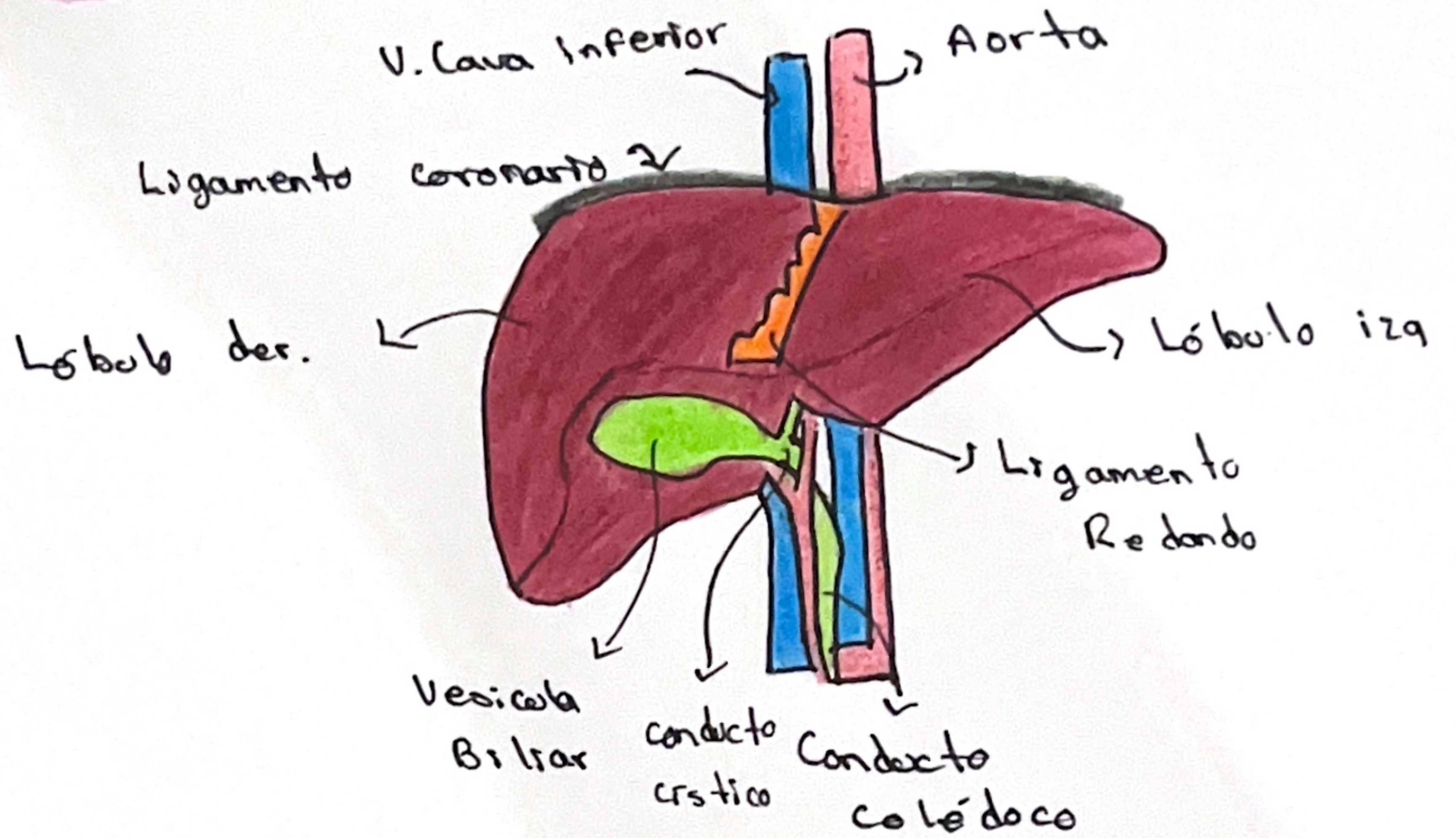
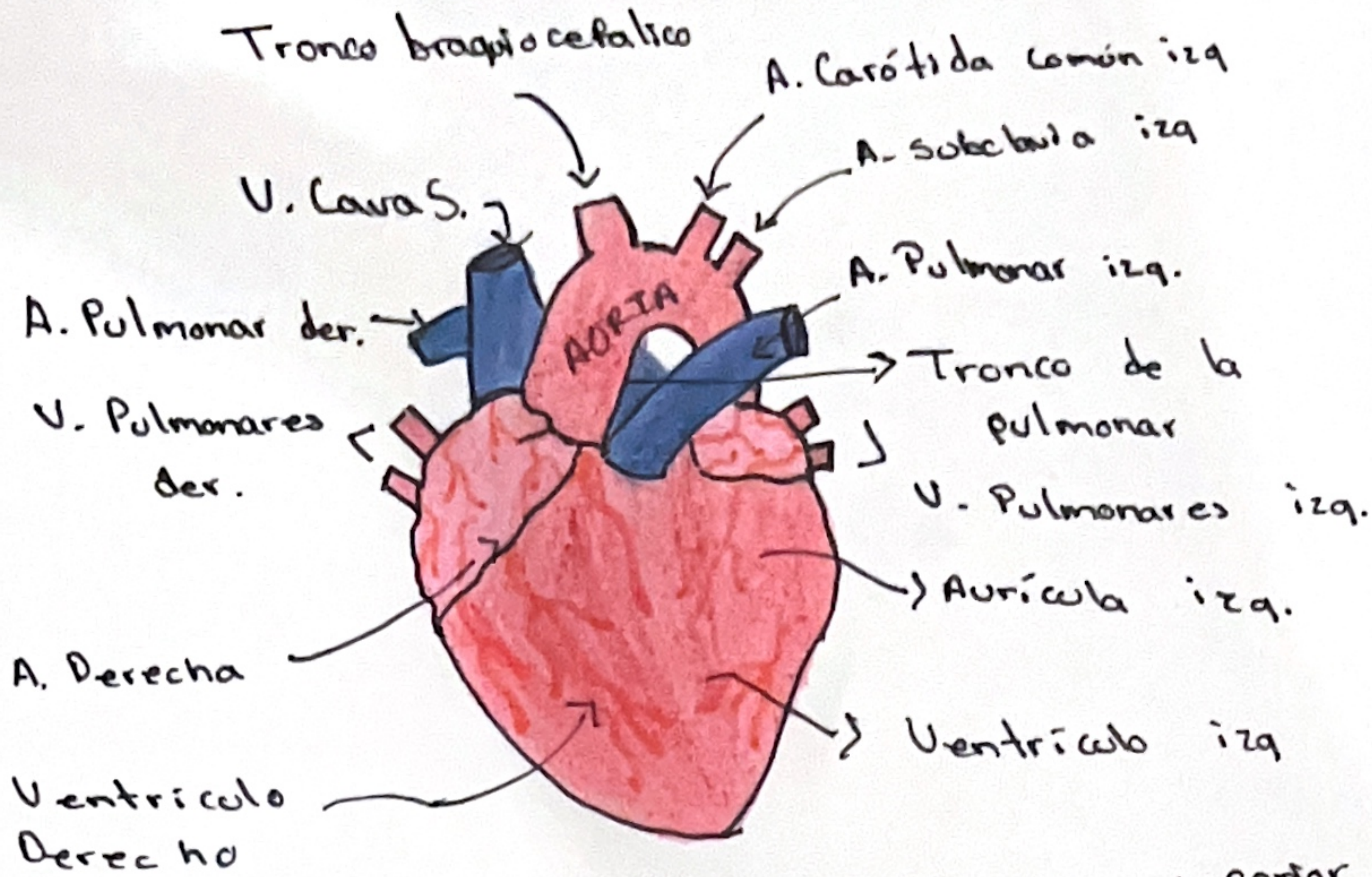
Decúbito Ventral. El cuerpo se encuentra totalmente horizontal (tendido) pero con la cara hacia abajo o girada y sus extremidades pueden encontrarse en diferentes direcciones, pero siempre la región abdominal sobre el piso.



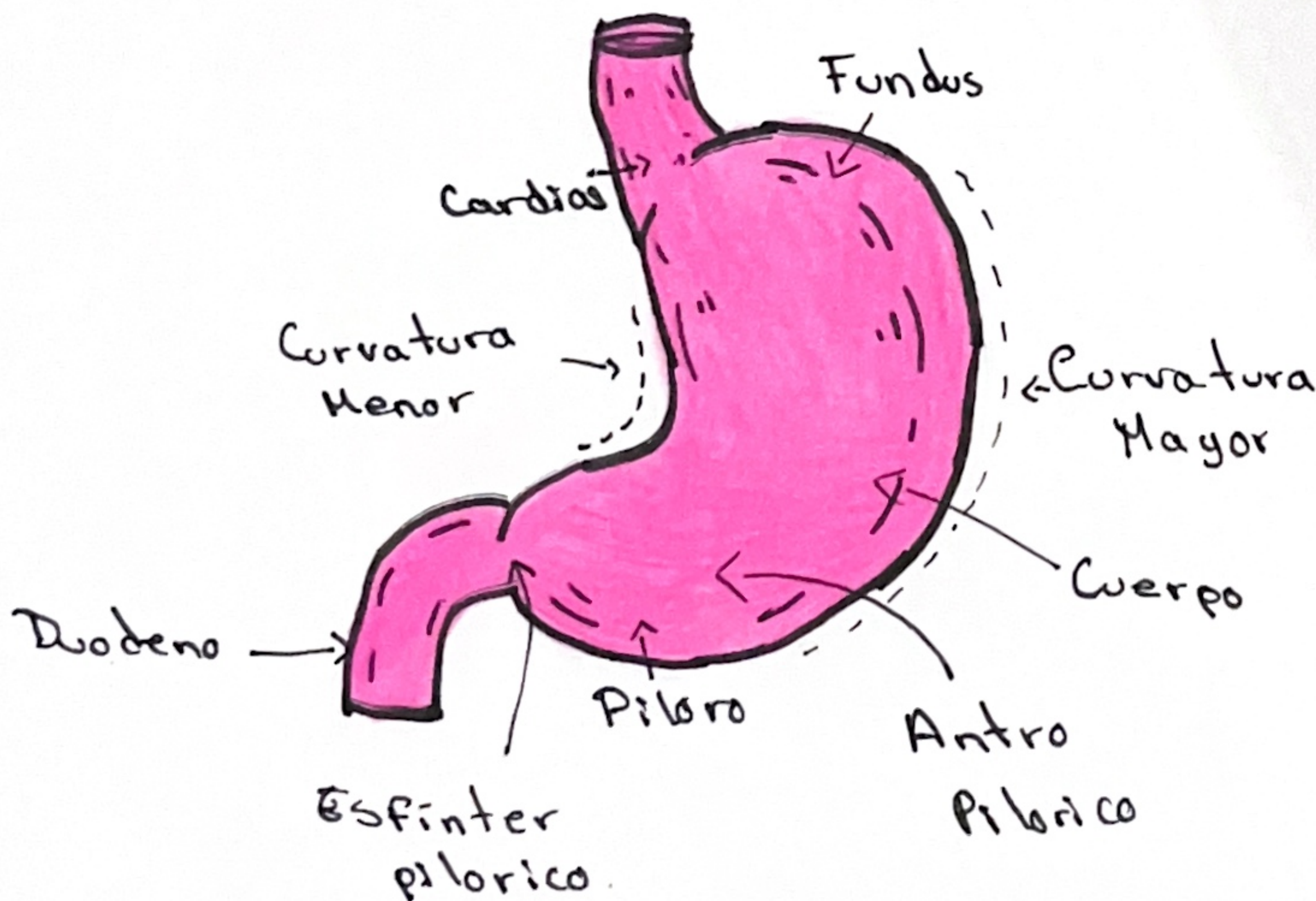
Decúbito lateral. El cuerpo descansa con sus regiones laterales derechas o izquierdas sobre el piso, por lo regular la región facial apoyada en el piso y sus extremidades se pueden encontrar en diferentes direcciones.



CORAZÓN



HÍGADO Y VESÍCULA BILIAR



ESTÓMAGO