



Esmeralda Jiménez Jiménez

Dr. Jesús Eduardo Cruz Domínguez

Sist. Nervioso Central (Plexo Braquial)

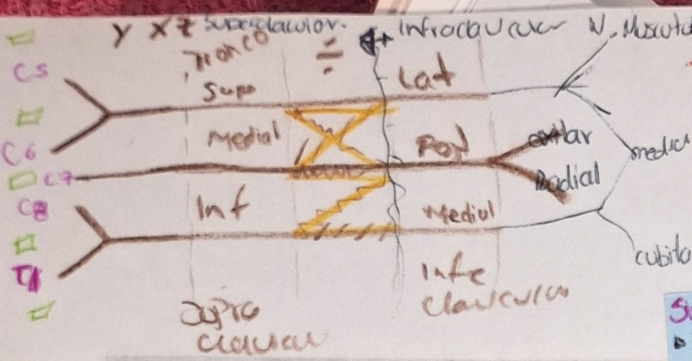
Medicina Física y Rehabilitación

PASIÓN POR EDUCAR

Grado: 5°

Grupo: B

Comitán de Domínguez Chiapas a 10 de Septiembre de 2024

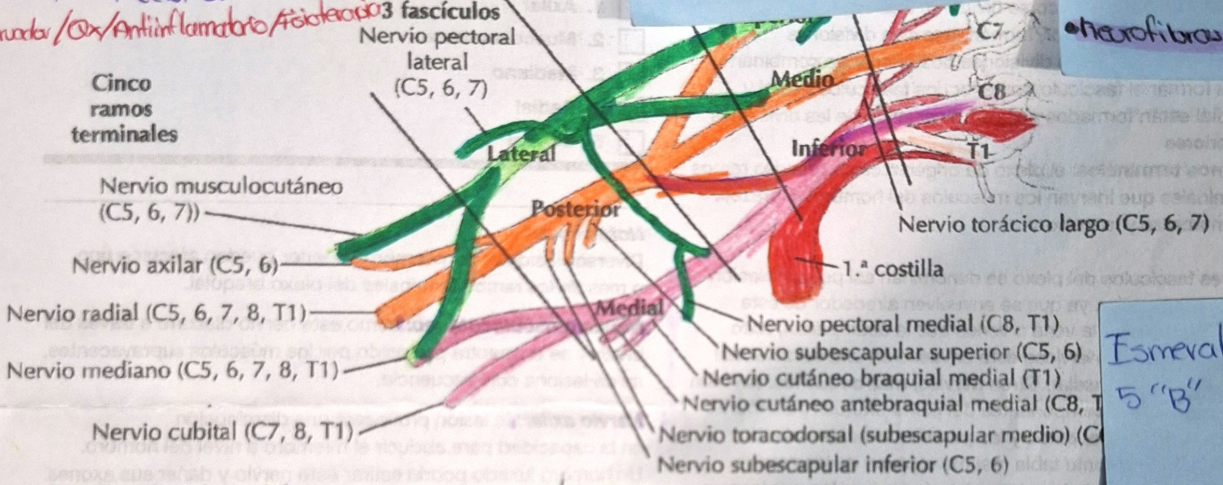


Lesiones traumáticas
Factores de riesgo: Accidentes automovilísticos, lesiones deportivas, durante el parto
1- Estramamiento: Sobre carga sin ruptura
2- Desgarro: Daño parcial o completo de las fibras nerviosas
3- Avulsión: Lesión más severa, ruptura completa del nervio en su punto de origen.

Síndrome de Horner
 Es una condición neurológica causada por la disfunción en la vía simpática que inerva la cara y el ojo. Este síndrome se caracteriza por tríada clásica de síntomas: ptosis, miosis y anhidrosis en el lado afectado del rostro.

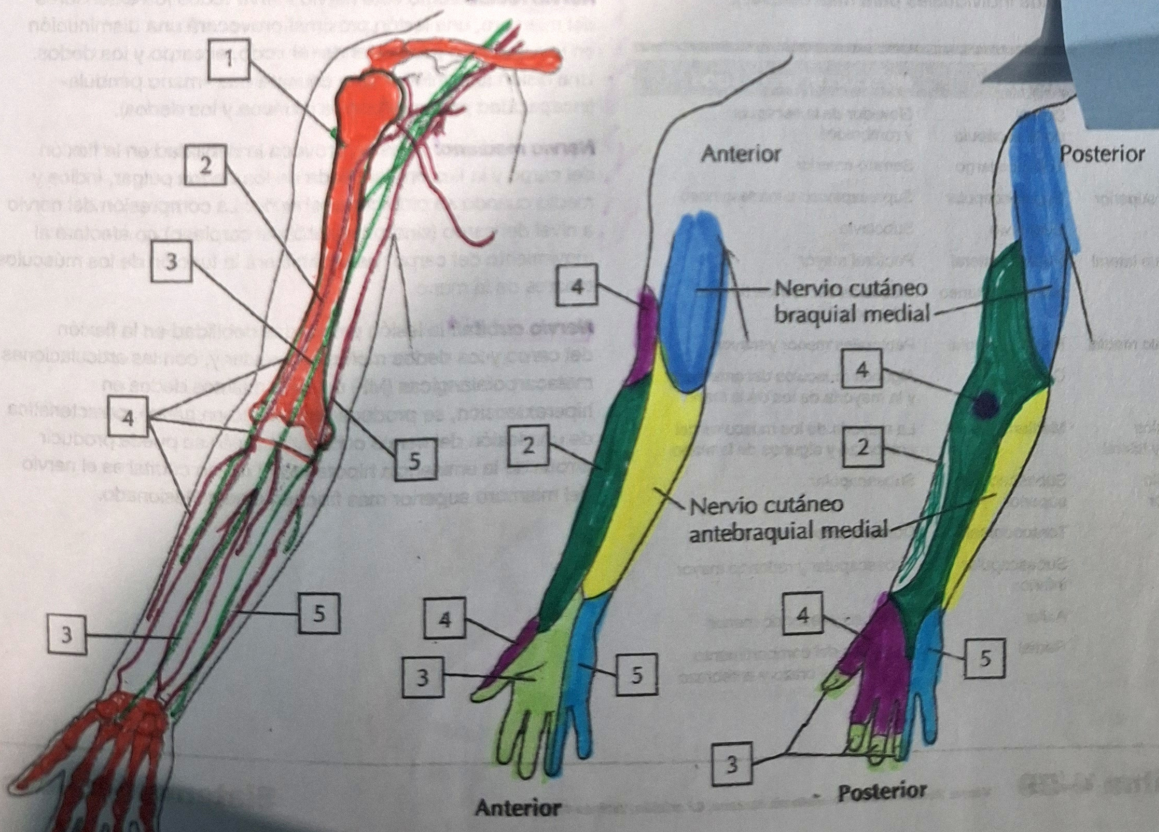
Plexo braquial
Tumores del plexo Braquial
 Estos tumores pueden originarse en los nervios del plexo braquial (tumores primarios) o pueden ser secundario a metástasis de tumores en otros órganos (tumores secundarios)
 • Neurofibros y Schwannomas

- IRB**
- Raíces lesionadas: C5, C6
 - Signo: signo de Néxico
 - Nervios lesionados: Msc. Cuadriceps, Solo escapular, Axilar
- TUMOR**
- Raíces lesionadas: C8, T1
 - Signo: Gana
 - Nervios lesionados: 3 divisiones anterior, 3 divisiones posteriores
- DR → HC/EM/USG/ECU/EM
 TR → Conservador/Cir/Antiinflamatorio/Aislamiento



Esmeralda Jimnez
 5 "B"

A. Axila: plexo braquial



C. Inervación sensitiva del plexo braquial

Esmeralda Jimnez