

Marvin López Roblero

Jesús Eduardo Cruz Domínguez

Medicina física y de rehabilitación

Plexo braquial

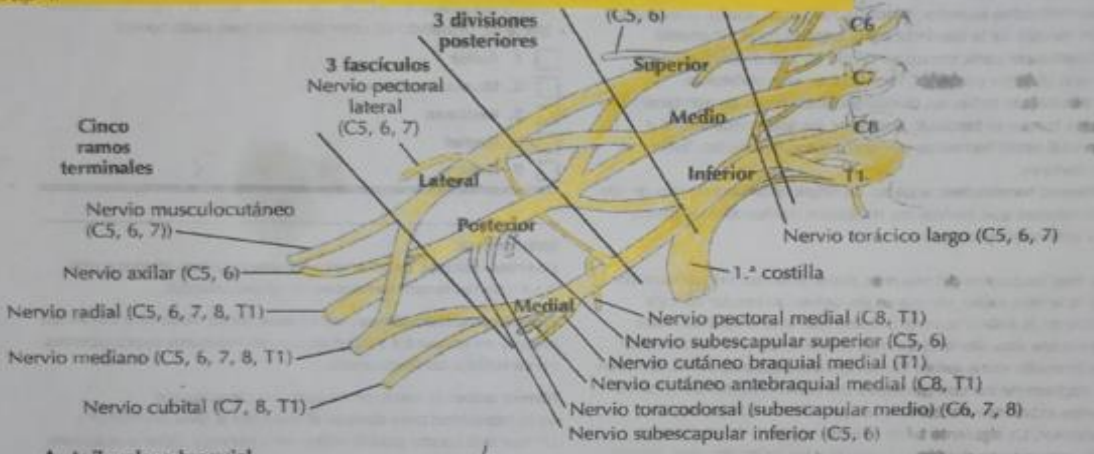
5°

“B”

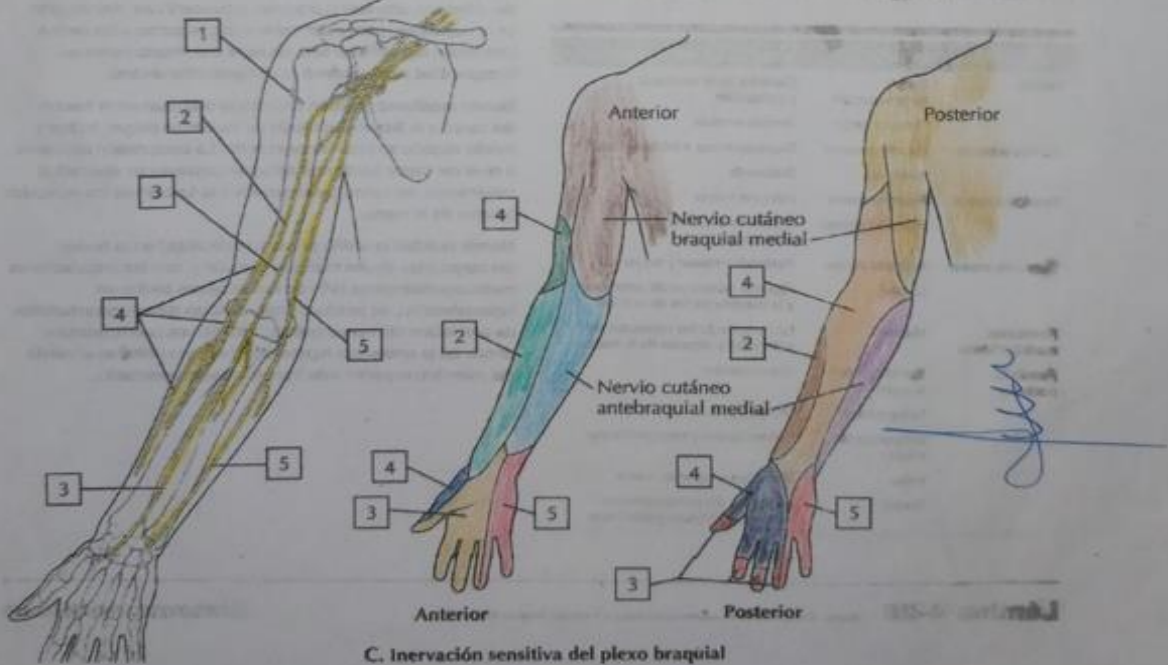
-Parálisis de Erb
 -Lesión de C5,6, incluir C9 del plexo braquial
 -Nervio dañado
 -Subescapular
 -Músculo cutáneo
 -axilar
 -signo: papina de mesero
 Parálisis de Klumpke
 -Lesión de C8, T1 del plexo braquial
 -Nervio dañado
 -ulnar - mediano
 -Dx: HC, RM, USG
 -Tx: Dx antiinflamatorio
 -M. latissimus de b
 -M. lonar
 -M. H. rotator

-síndrome de Turner: condición neurológica difusa de la vía simpática que invade la cara y el ojo caracterizada por una triada clásica de síntomas: miosis, anhidrosis, ptosis
 Tumores de plexo braquial
 pueden originar a los nervios del plexo braquial (tumores primarios) o secundarios a través de tumores neurofibrinos y schwann

Turner
 Braquial
 presión
Plexo braquial **4**



A. Axila: plexo braquial



C. Inervación sensitiva del plexo braquial