



JUAN PABLO ABADIA LOPEZ

DR. JESUS EDUARDO CRUZ DOMINGUEZ

Plexo braquial

**MEDICINA FISICA Y DE
REHABILITACION**

B

Comitán de Domínguez Chipas a 13 de septiembre del 2024

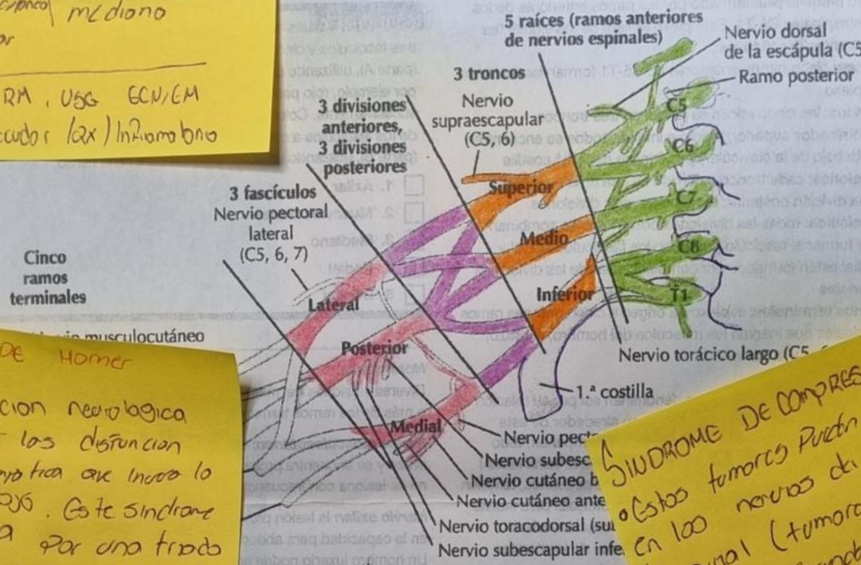
Lesión Braquial del tronco nervioso

Eró	Klumpke
Nervios lesionados C5, C6	(8, T)
Síntoma	Gorra
Propio de nervio	Ulnar
Nervios lesionados - musculocutáneo	Mediano
Sub escapular	
Axilar	
DA 8 HC, RA, UG, ECN/EM	
TX: Coaductor (ax) Inframbraccio	



Plexo braquial

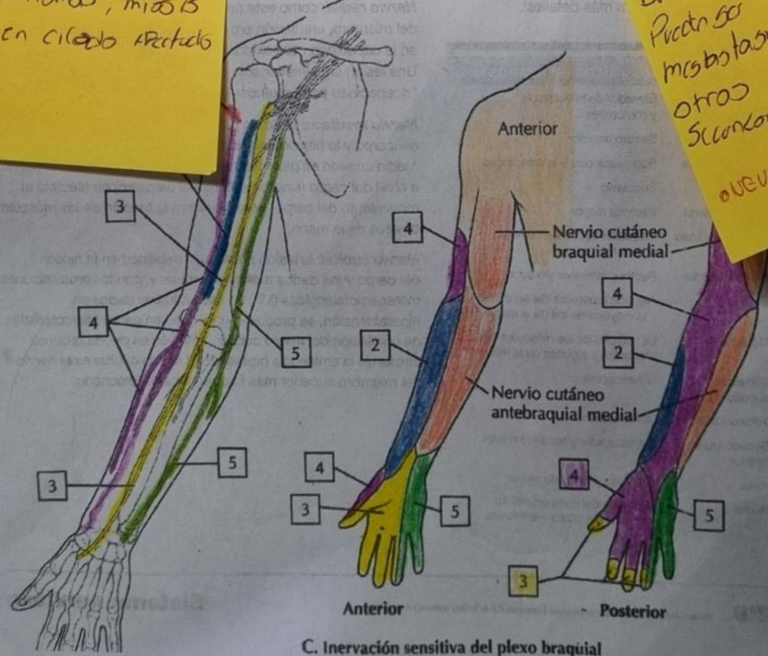
4



Cinco ramos terminales

Síndrome de Horner
 Es una condición neurológica causada por la disfunción en la vía simpática que innerva la cara y el ojo. Este síndrome se caracteriza por una triada clásica de síntomas, miosis y ahijamiento en ciertos aspectos del rostro.

Síndrome de compresión
 Estos tumores pueden originarse en los nervios del plexo braquial (tumores primarios) o pueden ser secundarios a metástasis de tumores en otros órganos (tumores secundarios)
 NEUROFIBROMAS Y SCHWANNOMAS



C. Inervación sensitiva del plexo braquial

