



Javier Adonay Cabrera Bonilla

Jesús Eduardo cruz Domínguez

Medicina física y de rehabilitación

Sistema Nervioso Central

5°

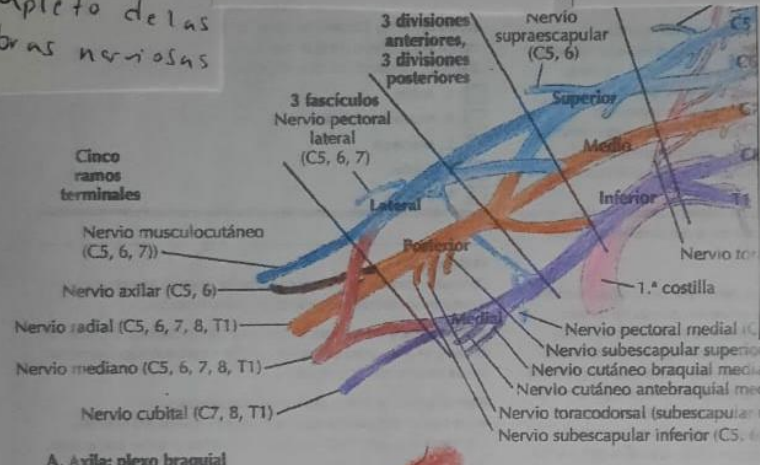
“B”

- Estramamiento
- Sobrecarga sin ruptura

- Desgarro
- Daño parcial o completo de las fibras nerviosas

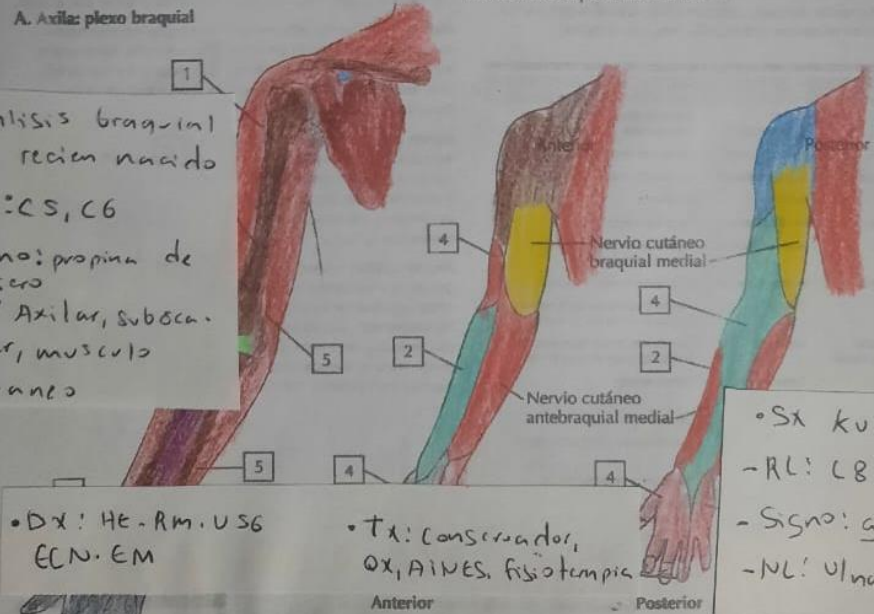
- Sx de compresión y tumor
- puede originarse en el plexo o secundario a metastasis de otro organo

- Sx de Horner
- Condicion neurológica causada por disfunción en la vía sináptica que inerva la cara y los ojos



- Avulsión
- Lesión mas severa, ruptura completa del nervio en su punto de origen

- Parálisis braquial del recién nacido
- RL: C5, C6
- Signo: propina de mesero
- NL: Axilar, subescapular, musculocutáneo



- Dx: He-Rm, USG, ECN, EM

- Tx: Conservador, OX, AINES, fisioterapia

- Sx Kumpke
- RL: C8, T4
- Signo: Garra
- NL: Ulnar, mediana

C. Inervación sensitiva del plexo braquial