

UDS

PASIÓN POR EDUCAR



Nombre del Alumno: Leonardo López Roque

Nombre del tema: Alteraciones del plexo braquial

Nombre de la Materia: Medicina física y de rehabilitación

Nombre del docente: Dr Jesus Eduardo Cruz Domínguez

Nombre de la Licenciatura: Medicina Humana

Parcial: I ro

Grado y grupo: 5 - B

Semestre: 5to

* Lesión del Plexo braquial traumática

* Neuropatía braquial

* Parálisis braquial del RN

* Síndrome de Parsonage-Turner

* Síndrome de Horner

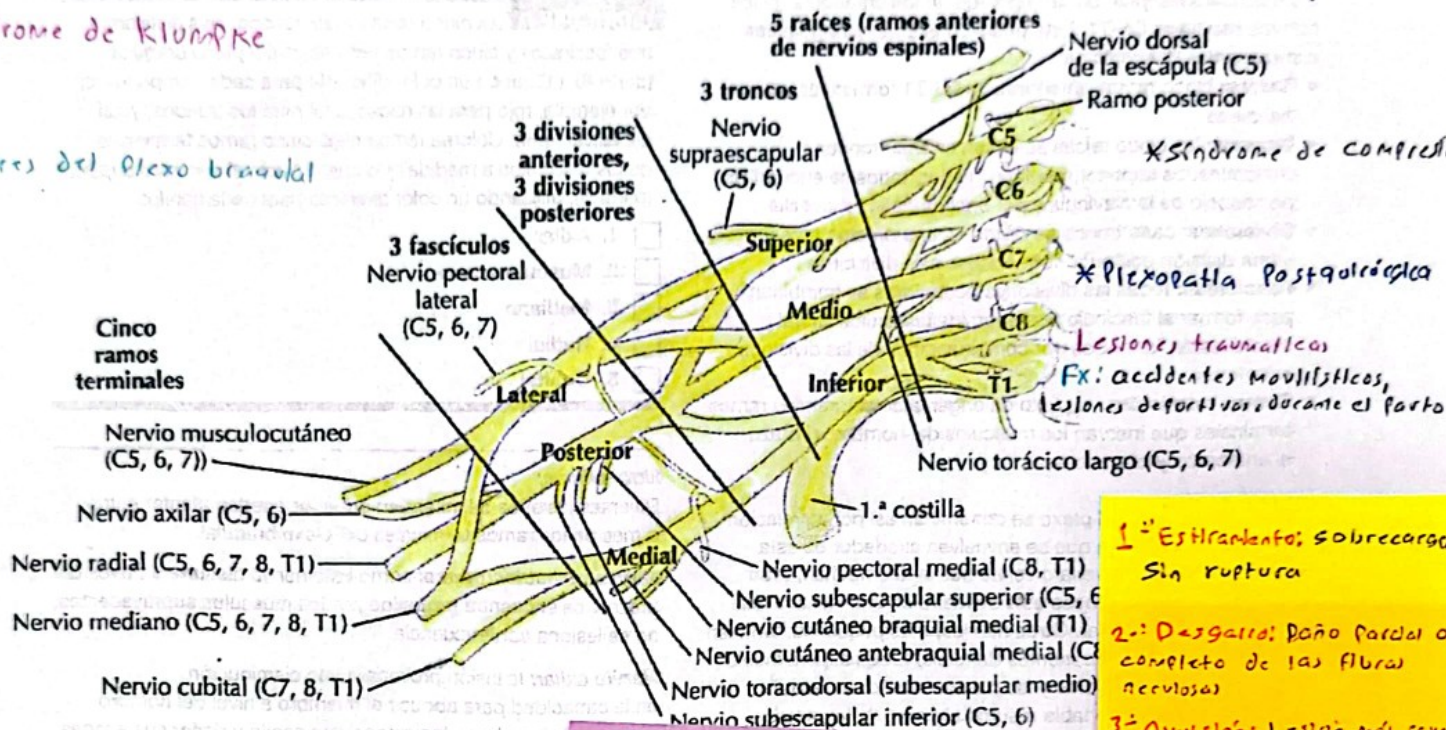
* Herniación discal

Plexo braquial

4

* Síndrome de Klumpke

* Tumores del Plexo braquial

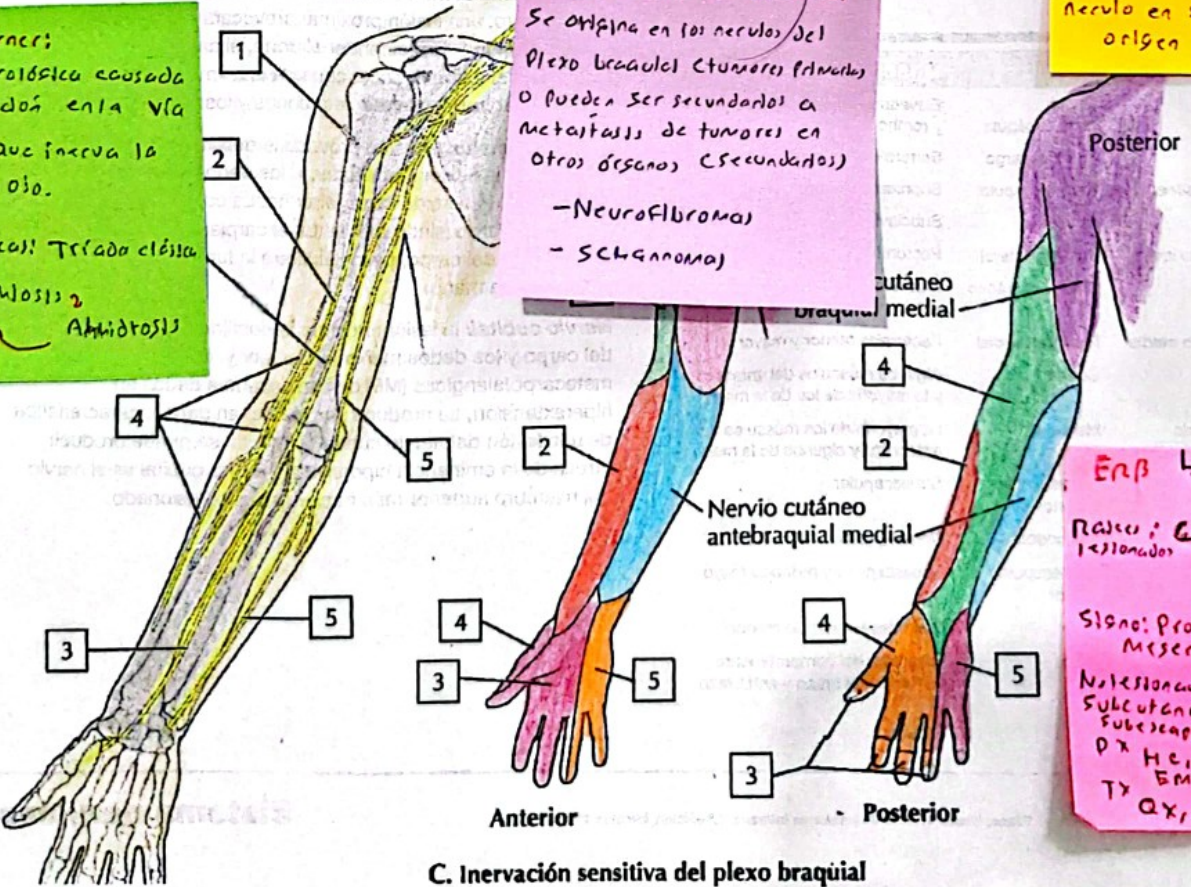


1.º **Estrujamiento**: sobrecarga sin ruptura
 2.º **Desgarro**: Daño parcial o completo de las fibras nerviosas
 3.º **Avulsión**: Lesión más severa y ruptura completa del nervio en su punto de origen

A. Axila: plexo braquial

Sx de Horner:
 Condición neurológica causada por la disfunción en la vía simpática que inerva la cara y el ojo.
(Características): Tríada clásica
 Ptosis
 Anhidrosis

Tumores de Plexo braquial
 Se origina en los nervios del Plexo braquial (tumores primarios) o pueden ser secundarios a metástasis de tumores en otros órganos (secundarios)
 - Neurofibromas
 - Schwannoma



ERB	LRPN	Klumpke
Raíces: C5, C6 (troncos)		C8 > T1
Síntoma: Propinque Mesera		Garra
No lesionados: M, Subcutáneo y Subescapular		Ulnar y Mediano
Px: Hc, RM, EM		USG, Ecu y conservador
Tx: Antiinflamatorio		Fisio

C. Inervación sensitiva del plexo braquial

Bibliografía

Netter, F.H. (2011) Netter Atlas Práctico de Anatomía Ortopédica Jon C. Thompson ; Ilustraciones Frank H. Netter. Barcelona, España: Elsevier.