



**Nombre del alumno: HATZIRY GÓMEZ
HERNÁNDEZ**

**Nombre del profesor: Jesús Eduardo
Cruz Domínguez**

Nombre del trabajo: TC

Materia: Medicina de Rehabilitación

Grado: 5to

PASIÓN POR EDUCAR

Grupo: B

Comitán de Domínguez Chiapas a 06 de diciembre del 2024.

ICH Score

Hemorragia Intraparenquimatosa

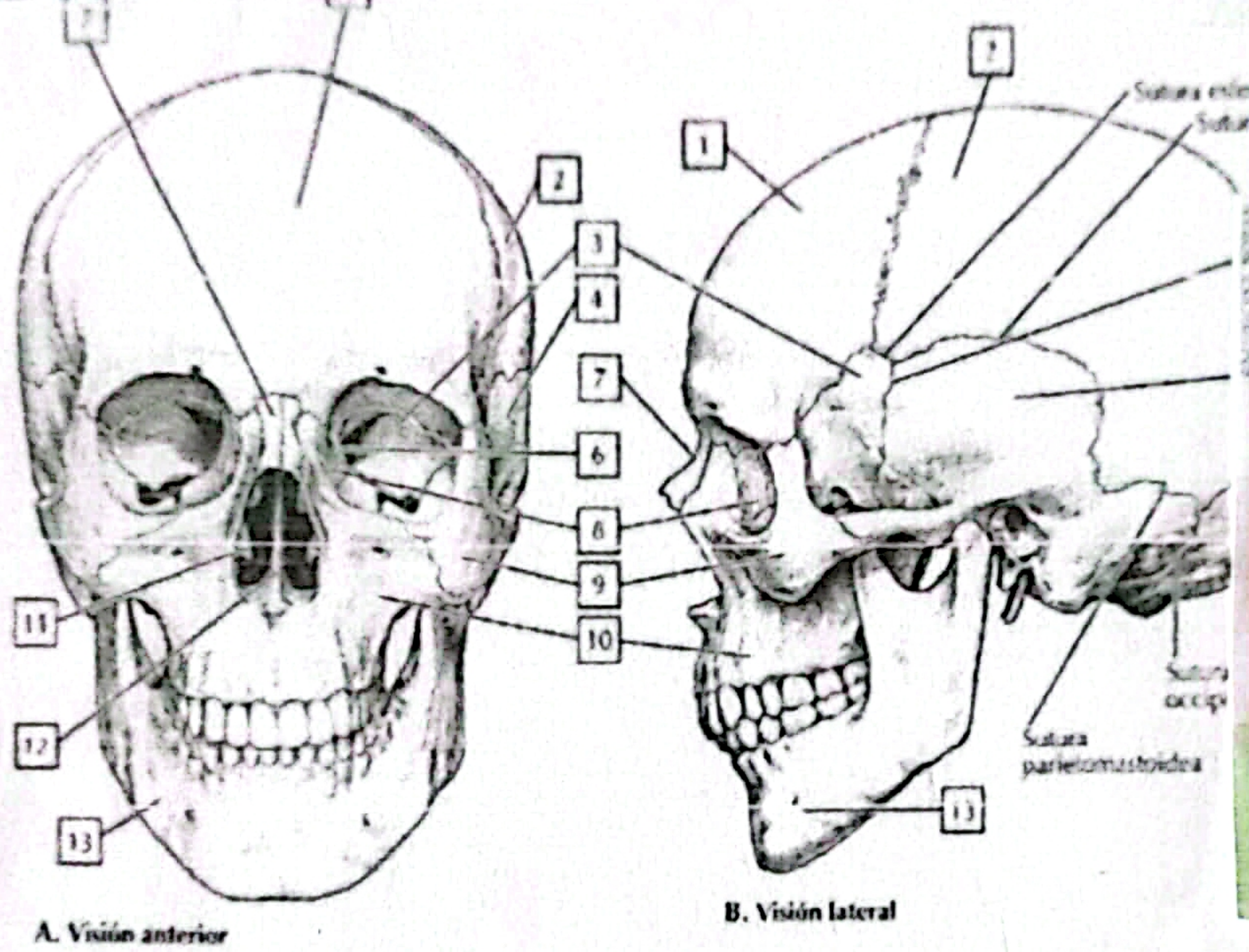
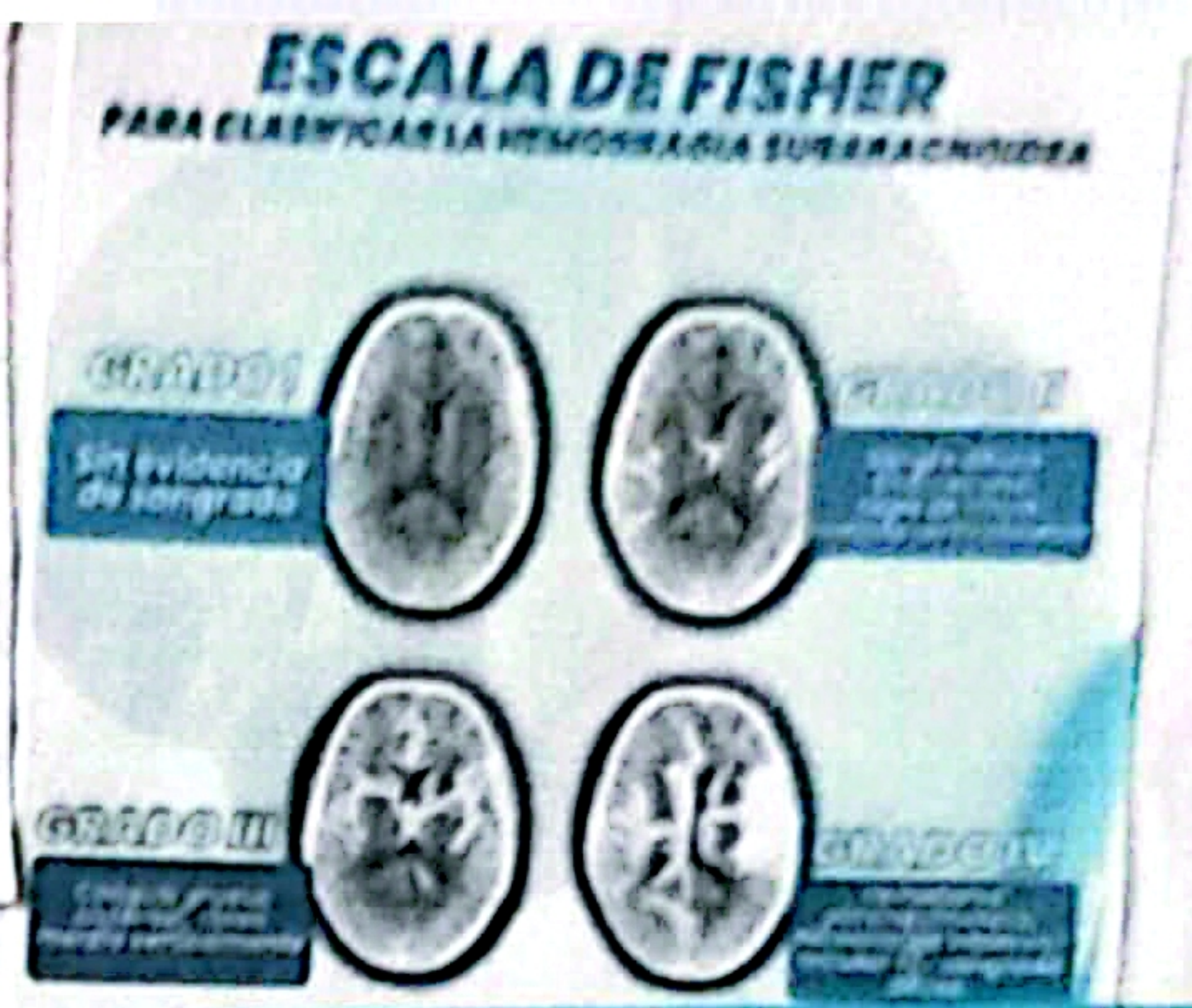COMPONENTE	PUNTAJE	Puntos	Mortalidad
Escala de Glasgow			
7 a 8	1	0	0%
5 a 6	1	1	13%
3-5	0	2	26%
Edad			
>80 años	1	3	72%
<80 años	0	4	97%
Ubicación			
Intracortical	1	5	100%
Supratentorial	0		
Volumen			
>30 cm ³	1		
<30 cm ³	0		
Tratamiento ventricular			
Presente	1		
Ausente	0		

Escala pronóstica para evaluar mortalidad a 30 días en pacientes con hemorragia intraparenquimatosa

Clasificación de MARSHALL

Para Traumatismo Craneoencefálico en Tomografía (TC)

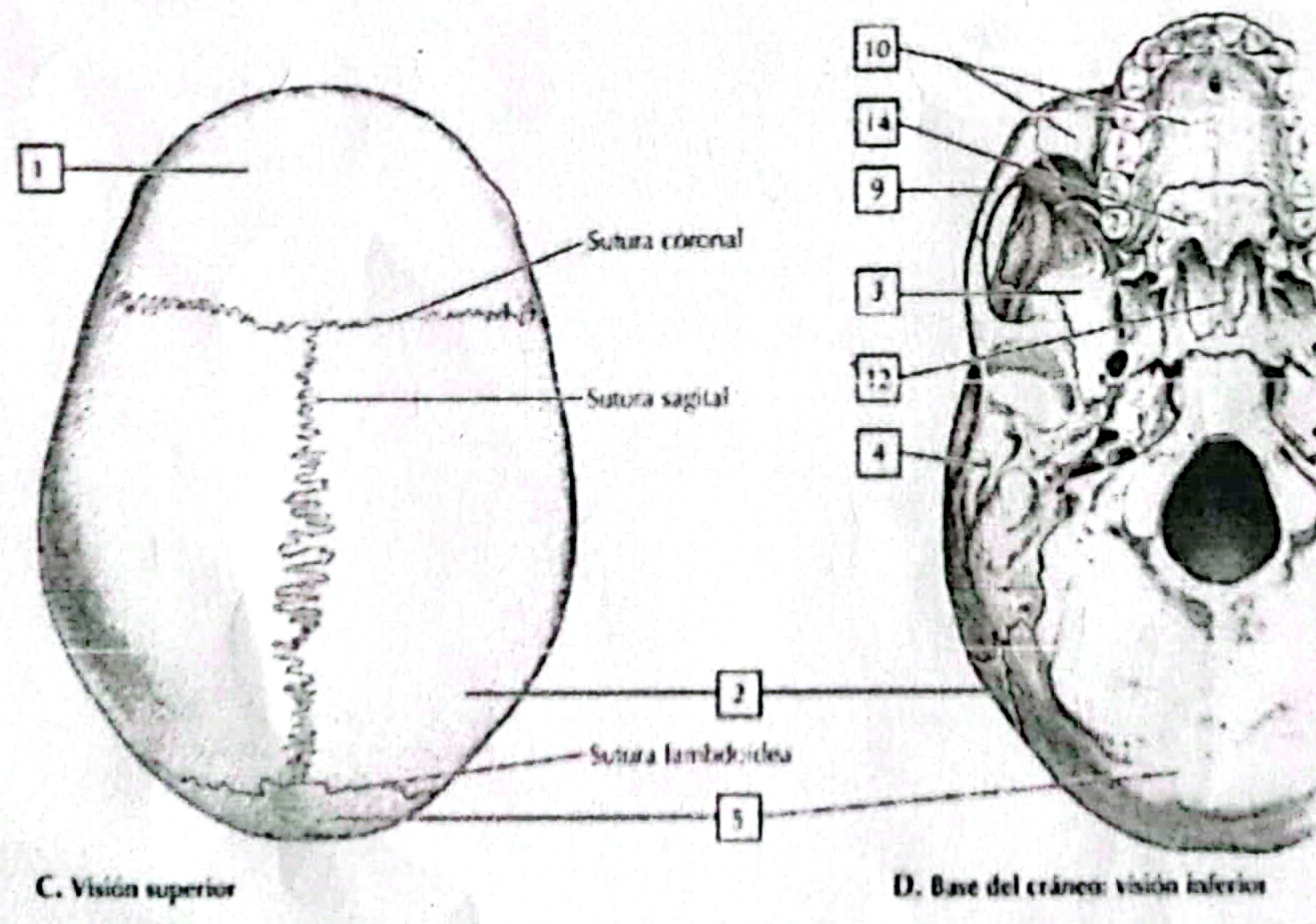
Grado	Categoría	Características	Porcentaje de Mortalidad
I	Lesión difusa tipo I	TC normal	0%
II	Lesión difusa tipo II	Cisternas presentes con desplazamiento de línea media < 3 mm y/o lesiones hiperdensas < 25 cc.	28.6%
III	Lesión difusa tipo III (Etenia)	Compresión o ausencia de cisternas, con desplazamiento de línea media < 5 mm, lesiones de densidad mixta o alta < 25 cc.	61.7%
IV	Lesión difusa	Desviación de la línea media > 5 mm, lesiones de densidad mixta o alta < 25 cc.	100%
V	Lesión masa evacuada	Cualquier lesión evacuada quirúrgicamente	95.2%
VI	Lesión masa no evacuada	Cualquier masa no evacuada quirúrgicamente > 25 cc.	84.6%



ESCALA DE RAMSAY

Escala de Glasgow

OCULAR	VERBAL	MOTORA
4: Espontánea	5: Orientado y conversación	6: Obede verbal
3: Obede verbal	4: Desorientado y palabras	5: Zamborjeo al dolor
2: No responde	3: Palabras incomprensibles	4: Flexión y flexiones
1: No responde	2: Sonidos incomprensibles	3: Flexión normal
	1: Ninguna respuesta	2: Extensión
		1: Ninguna respuesta



↑
ESCALAS

- Signos de fractura de base de cráneo:
- Ojos de mapache (Equimosis periorbitaria)
 - Signo de Battle (Equimosis retroauricular)
 - otorragia - hemotímpano
 - Otoliquorrea - rinoliquorrea
 - Parálisis de VII - VII par craneal.

Netter. Cuaderno de anatomía para colorear

Definición:

- Lesión estructural y/o alteración fisiológica de la función cerebral inducida por un traumatismo a causa de una fuerza externa.

- Fx de riesgo:**
- Edad
 - Alcohol
 - No usar:
 - cinturón
 - casco
 - Barandijas
 - Suelo mojado
 - Accidente de tránsito

- 7 P para intubación:**
- 1- Preparación
 - 2- Preoxigenación
 - 3- Pretratamiento
 - 4- Protección y posicionamiento
 - 5- Parálisis y inducción
 - 6- Procedimiento de intubación
 - 7- Post-intubación.

Lámina 2-2

Scanned with CamScanner