



UNIVERSIDAD DEL SURESTE

Cielo Brissel Fernández Colín

Dr. Jesús Eduardo Cruz Domínguez

PLEXO BRAQUIAL

PASIÓN POR EDUCAR

MEDICINA FISICA Y DE REHABILITACIÓN

5" B

Comitán de Domínguez Chiapas a septiembre de 2024

Lesión del plexo Braquial traumática

fx de resaca: Accidentes automovilísticos, lesiones deportivos, durante el parto

1. Coliramiento: sobrecarga sin ruptura
2. Desgarro: daño parcial o completo de las fibras nerviosas
3. Avulsión.

Parálisis braquial del RN

ERB: Raíces lesionadas (C5, C6)

Signo → Propio de Mueso

N. lesionados → M. cotarneo, subescapular, axilar

KumpKC: Raíces lesionadas → (C8, T1)

Signo → garra

Síndrome de Horner

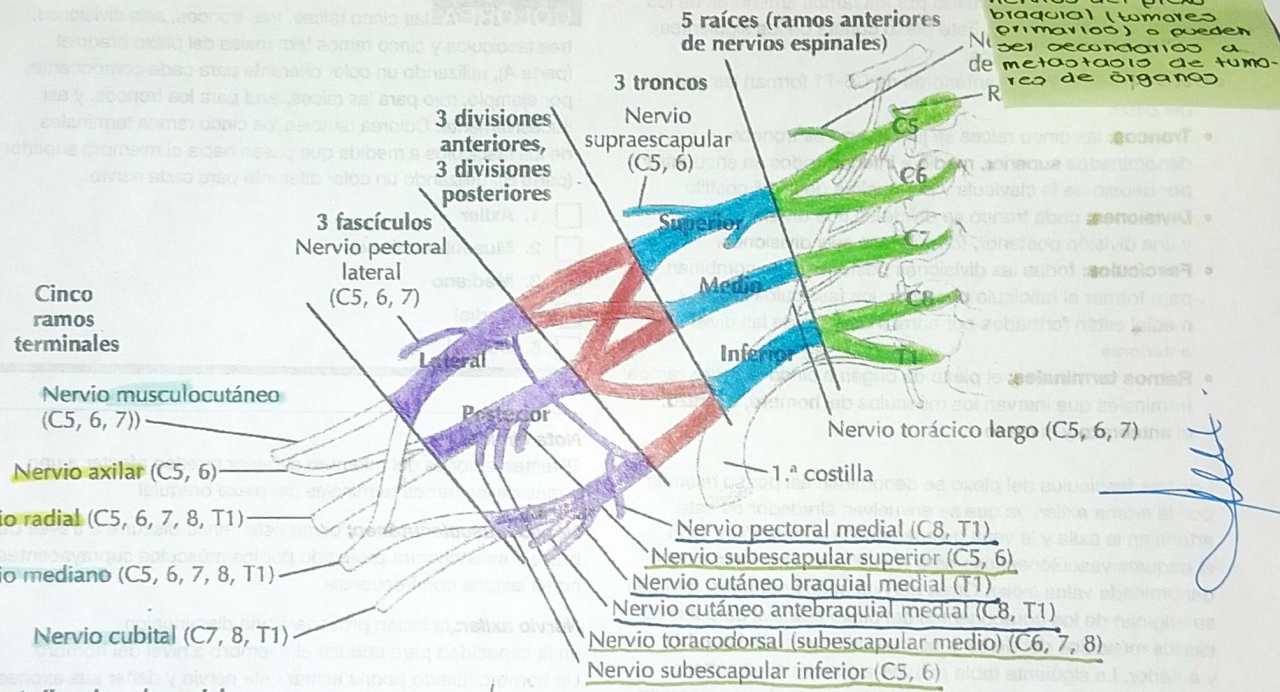
Es una condición neurológica causada por la disfunción en la vía simpática que inerva la cara y el ojo. Se caracteriza por una triada de síntomas:

- Ptosis
- Miosis
- Anhidrosis en el lado afectado del rostro

Sx de compresión de tumores

Tumores del plexo braquial: pueden originarse en los nervios del plexo braquial (tumores primarios) o pueden ser secundarios a metástasis de tumores de órganos

4



A. Axila: plexo braquial

