



Emmanuel Hernández Domínguez

Dr. Jesús Eduardo Cruz Domínguez

Sistema Nervioso Central

Medicina Física y de Rehabilitación

PASIÓN POR EDUCAR

5-B

Estramiento

Sobrecarga
sin ruptura

Puede originarse en el plexo o secundario a metástasis de otro org.

Desgarro

Daño parcial o completo de las fibras nerviosas
Condición neurológica causada por distorsión en la vía sináptica que inerva la cara y ojos.

Avulsión

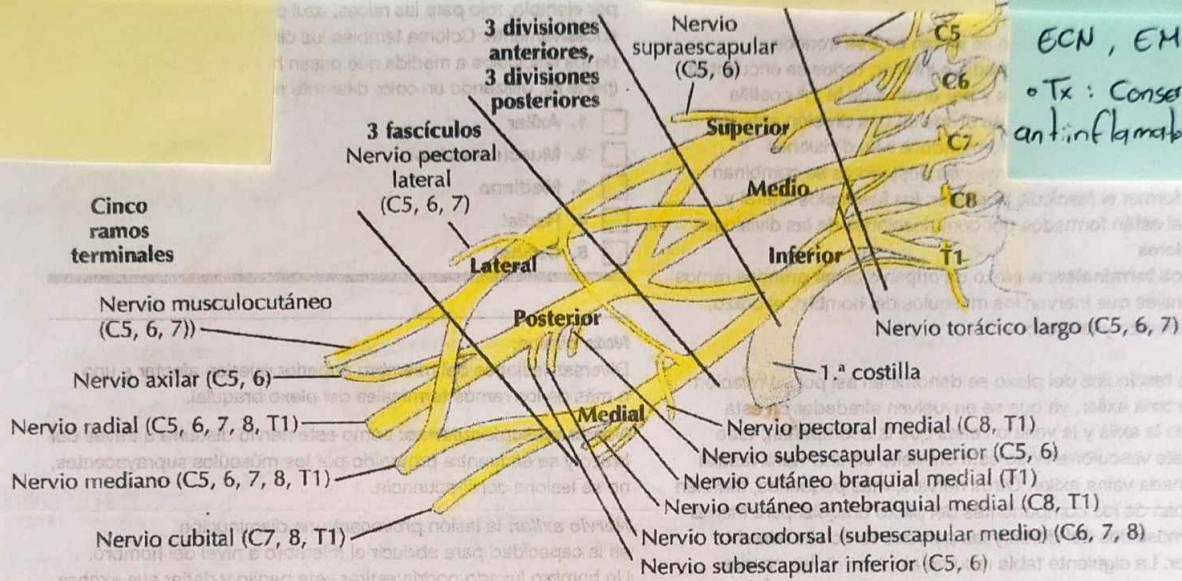
Lesión más severa, ruptura completa del nervio en su punto de origen

Parálisis braquial del RN

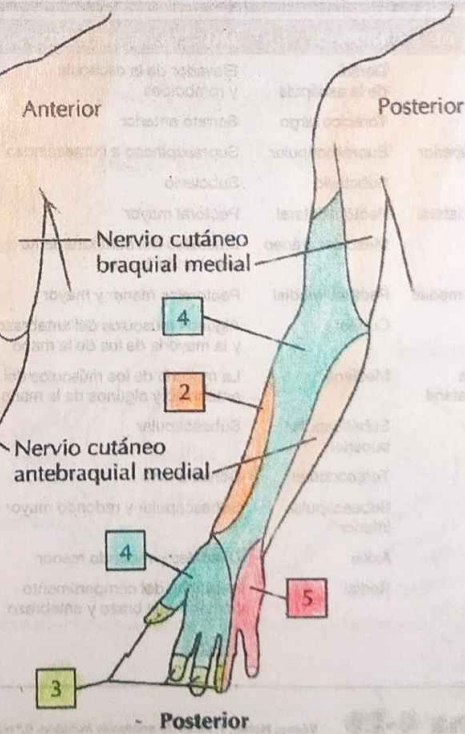
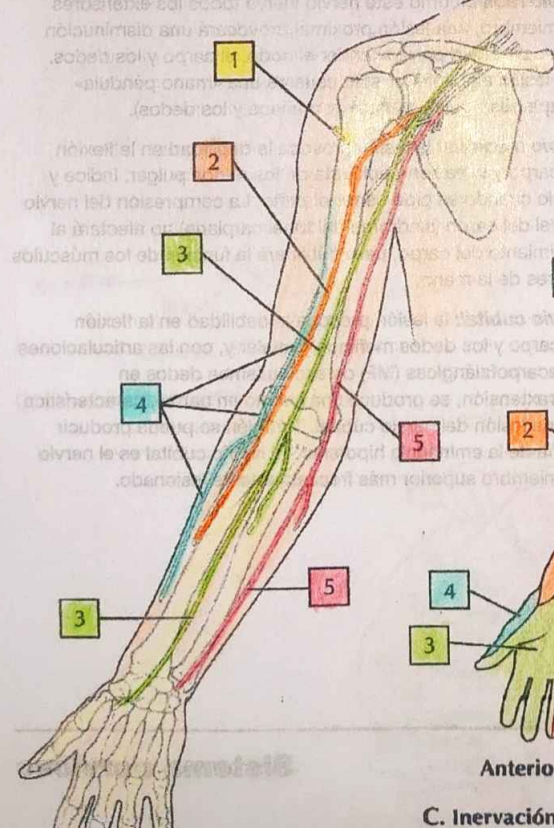
- Parálisis lesionada: **C5, C6**
- Signo: **Popliteo de mesico**
- Nervos lesionados: **Axilar, subescapular y musculocutáneo**
- RMZ lesionada: **C0, T1**
- Signo: **Gorra**
- Nervos lesionados: **Ulnar y mediano**

ECN, EM

- Tx: **Conservador, Ox, antiinflamatorio y fiso**



A. Axila: plexo braquial



C. Inervación sensitiva del plexo braquial