



Oscar Eduardo Guillén Sánchez

Dr. Jesús Eduardo Cruz Domínguez

Medicina Física y de Rehabilitación

PASIÓN POR EDUCAR

Sistema Nervioso Central

5-B

- Lesión del plexo braquial.
 - 1- Estramamiento: sobrecarga sin rotura
 - 2- Desgarro: Daño parcial o completo de fibras nerviosas.
 - 3- Avulsión: lesión + severa, rotura completa del nervio del punto de origen.
- Parálisis braquial del RN
 - Síndrome de Klumpke
 - Síndrome de Erb.

- Síndrome de Horner
 - condición neurológica causada por la disfunción en la vía simpática que inerva cara y ojo.

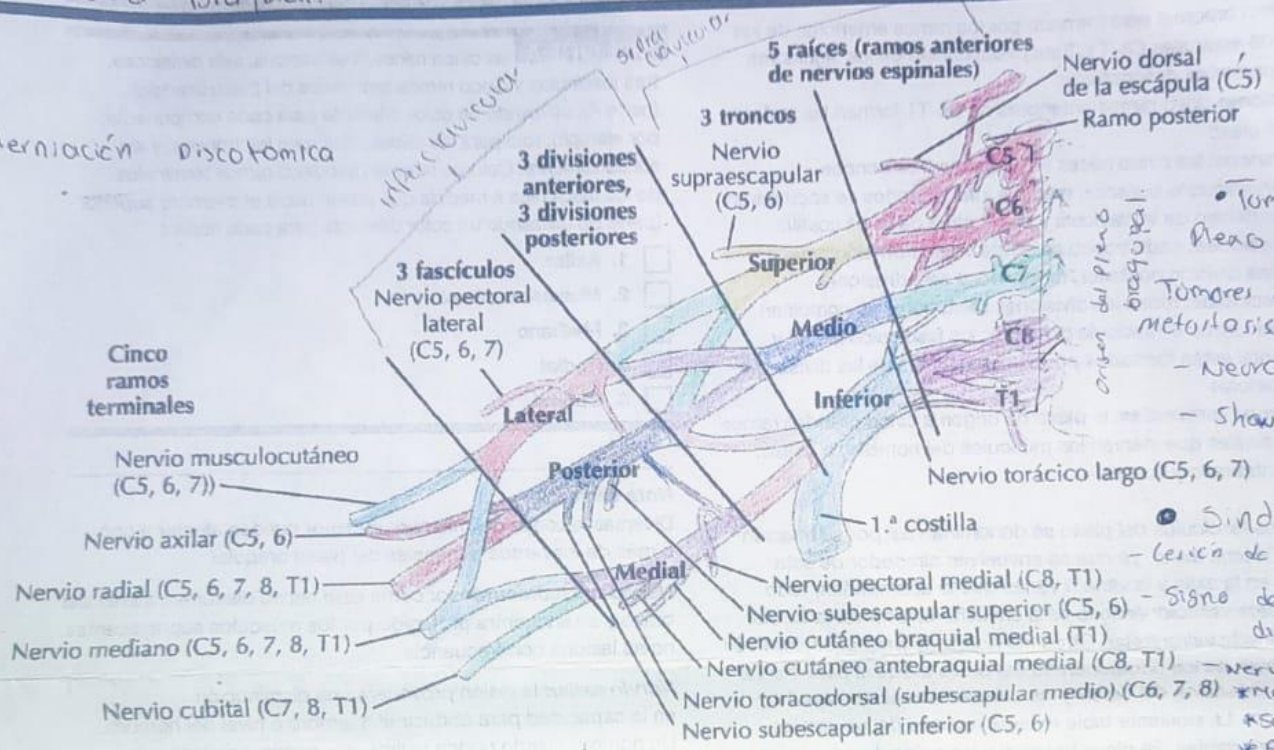
- Síndrome de Klumpke
- Lesión de C8/T1 del plexo
- Signo de garra
- Nervio lesionado: Ulnar y Medial

Plexo braquial 4

• Síndrome de Parsonage-Turner

• Neuropatía Braquial.

• Herniación discotómica

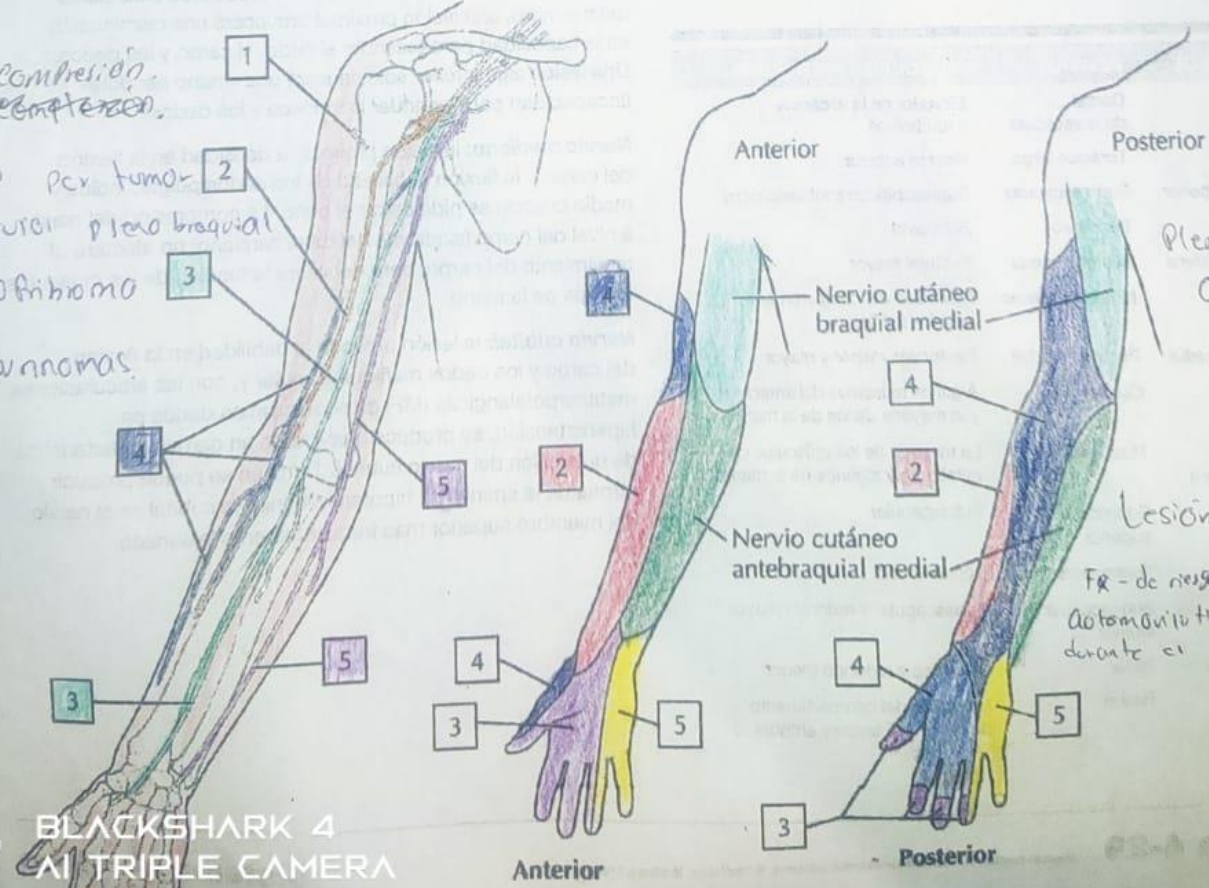


• Tumores del Plexo Braquial
 Tumores en nervios o metástasis en órgano:
 - Neurofibromas
 - Schwannomas.

• Síndrome de Erb
 - Lesión de C5, C6 o C7
 - Signo de Propina de dinero
 - Nervios lesionados: *Subescapular *Axilar

A. Axila: plexo braquial

Sx de compresión. en plexo braquial.
 ocasionado por tumor en los nervios plexo braquial
 - neurofibroma
 - Schwannomas.



Plexopatía Post-quirúrgica.

Lesión Traumática
 Fr. de hueso = accidente Automovilístico lesión durante el parto.

Bibliografía

NETTER, F. ATLAS DE ANATOMÍA HUMANA, SEXTA EDICIÓN, LAMINA 416-461