



Carlos Alberto Hernández Meza

DR. Jesús Eduardo Cruz Domínguez

Medicina física y de rehabilitación

Grado: 5

PASIÓN POR EDUCAR

Grupo: B

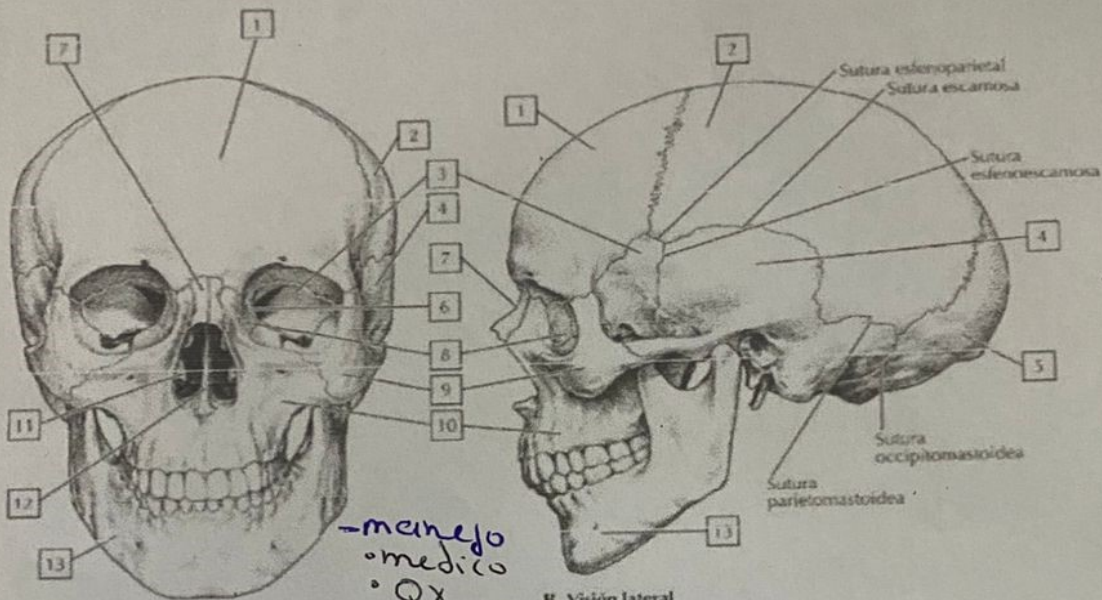
TCE
 - lesión estructural
 y alteración cerebral
 inducida por un trauma
 debido a una fuerza externa

-HN
 • Primera causa de
 mortalidad y
 discapacidad

- 7º para
 Intubación
1. Preparación
 2. Proximidad
 3. penetración
 4. protección
 5. Inducción
 6. Procedimiento de Intubación
 7. Post Intubación

Características externas del cráneo

2

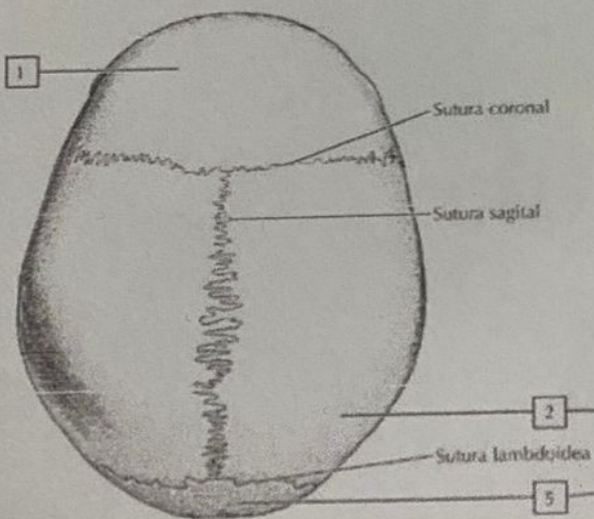


A. Visión anterior

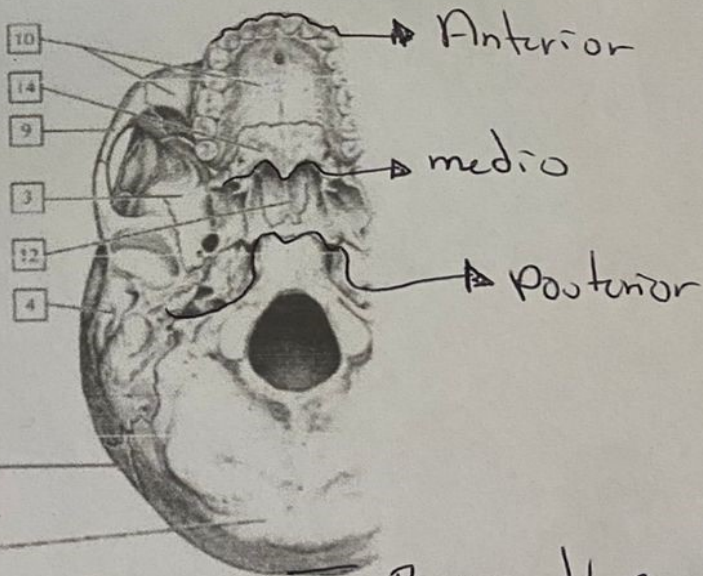
B. Visión lateral

- manejo
 • medico
 • QX
 - T. Intensivo

- Clasificación
- mecanismo
 - cerrado
 - penetrante
 - Severidad
 - leve
 - moderado
 - severo



C. Visión superior



D. Base del cráneo: visión inferior

Base del cráneo