

Diego Caballero Bonifaz

DR: Jesús Eduardo Cruz Domínguez

Esquema plexo braquial

Medicina Física y de rehabilitación

5

B

PASIÓN POR EDUCAR

ESTIVAMIENTO
 SO breccarga
 SIN RUPTURA

destruccion:
 Daño par-
 cial o com-
 pletamente
 resido

AVULSION
 LESION MAS SEVERA
 RUPTURA COMPLETA DE
 NERVIO EN SU PUNTO
 OVIDEN

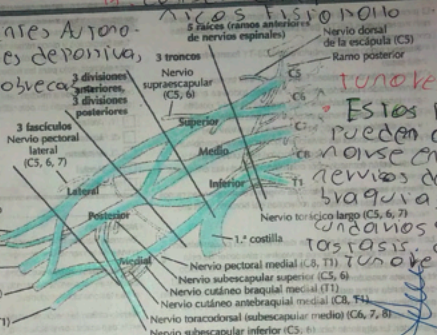
Lesion Pleto Braquia
 TVALUNARICA:

Plexo braquial
 Dx: H.C.T.M, U.S.G, R.E.M
 Tx: Conservador, Pt, Agradu

Tx meso: Accidentes Auto-
 unisticos lesiones deprimia,
ESTIVAMIENTO SOBRECARGA

ERB **hump** **PIE**
Raices **lesionada** **(B.T)**
 Cinco ramos terminales

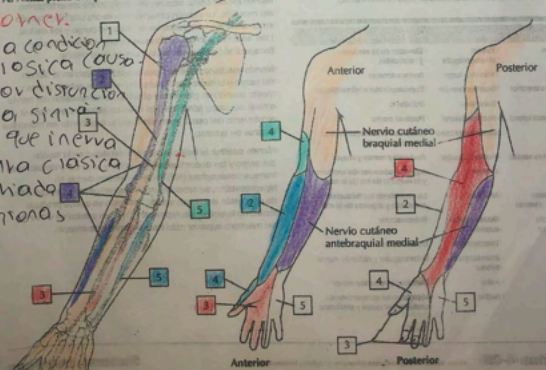
SIN **PROPINA** **NEURO**
NEURIO **LESIONADA**



TUNORES PLEXO
 ESTOS TUNORES
 PUEDEN OHI-
 MOUSE EN LOS
 NERVIOS DEL PLEXO
 BRAQUIA Y SE-
 CUNDARIAMENTE
 TONORES DE
 TUNORES

A. Axila: plexo braquial

ST HOMER
 ES UNA CONDICION
 NEUROLÓGICA CAUSA-
 DA POR DISTRACCIÓN
 EN VIA SINAP-
 TICA QUE INERVA
 LA CARA CLÁSICA
 POR NUDO
 DE STROMAS



C. Inervación sensitiva del plexo braquial