



**Rashel Citlali Rincón Galindo**

**Jesús Eduardo Cruz Domínguez**

**Plexo braquial**

**Medicina física y de  
rehabilitación**

**5to**

**“B”**

Comitán de Domínguez Chiapas a 14 de septiembre de 2024.

# Lesiones Traumáticas

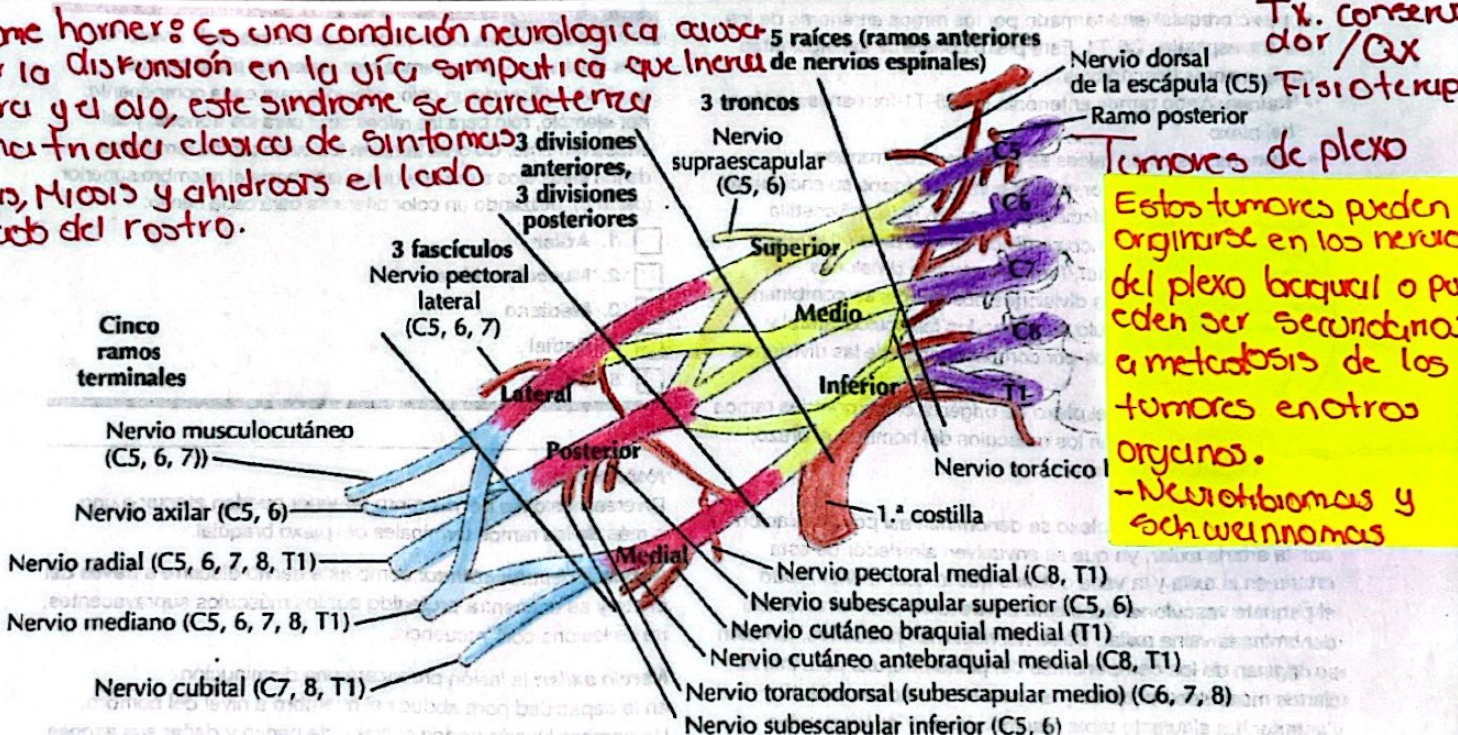
Factor de riesgo 8 Accidentes automovilísticos, lesiones deportivas, durante el parto.  
 1.- Estimulación 3 sobrecarga sin ruptura  
 2.- Desgarro 3 Daño parcial o completo de las fibras nerviosas  
 3.- Avulsión 8 Lesión más severa, ruptura completa del nervio en su punto de origen.

# Parálisis Del Recien Nacido

ERB	Klompke	Dx: Hc, RM, USG, ELN, EM.
Raíces Lesionadas C5, C6	C8, T1	
Signo Píspina de mesero	Garra	
Nervios Lesionados - Músculo - subescapular - Axilar	Ulnar Plexo braquial Mediano.	

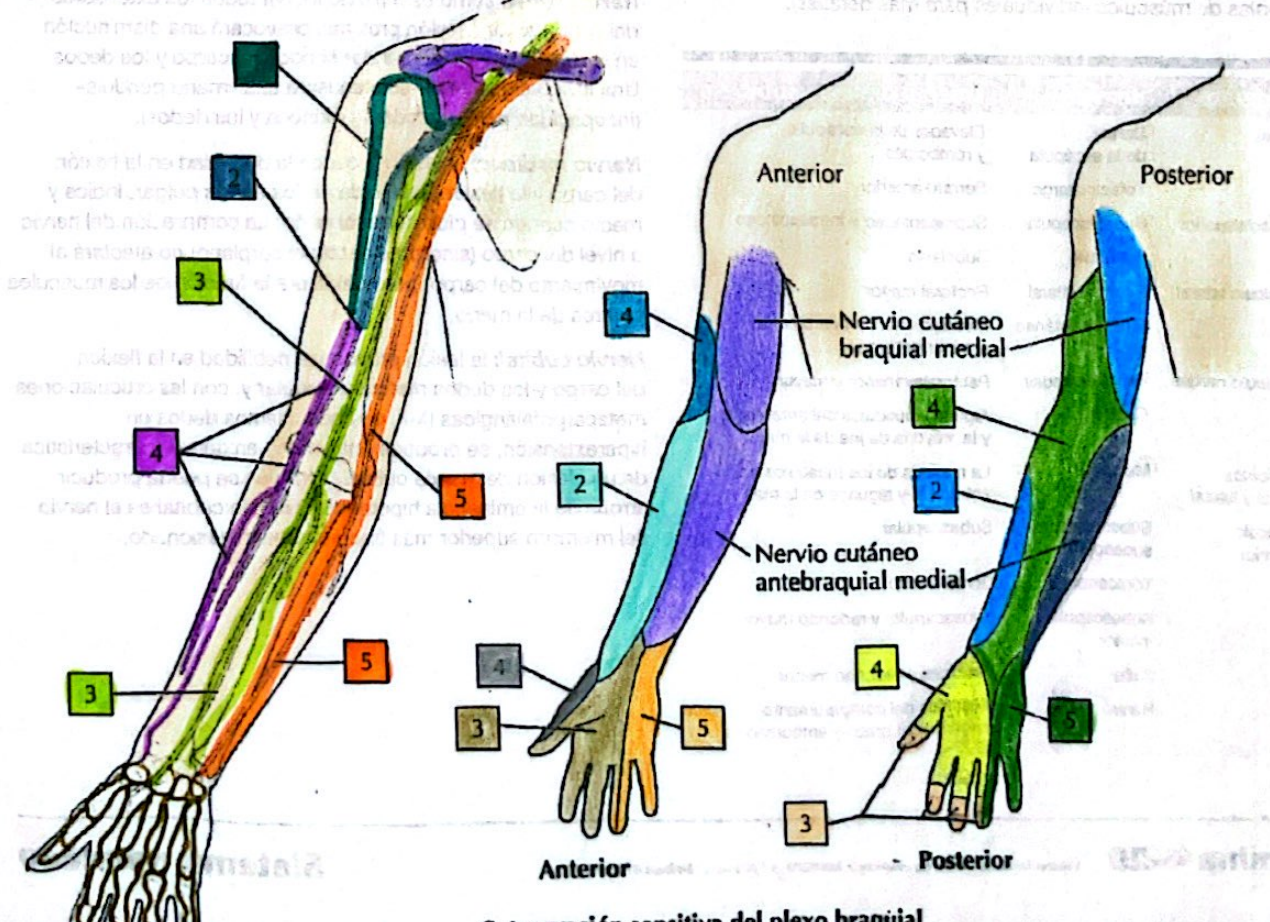
4

**Síndrome horner:** Es una condición neurológica causada por la disfunción en la vía simpática que afecta la cara y el ojo, este síndrome se caracteriza por una triada clásica de síntomas: Ptosis, Miosis y anhidrosis el lado afectado del rostro.



**Tumores de plexo**  
 Estos tumores pueden originarse en los nervios del plexo braquial o pueden ser secundarios a metástasis de los tumores en otros órganos.  
 - Neurofibromas y Schwannomas

## A. Axila: plexo braquial



La distribución sensitiva del plexo braquial