



**Nombre del alumno:** Axel Adner Leon Lopez

**Nombre del profesor:** Jesus Eduardo Cruz Domínguez

**Nombre del trabajo:** Plexo braquial y patologías

**Materia:** medicina física y de rehabilitación

**Grado:** 5to

**Grupo:** B

Comitán de Domínguez Chiapas a 31/08/24

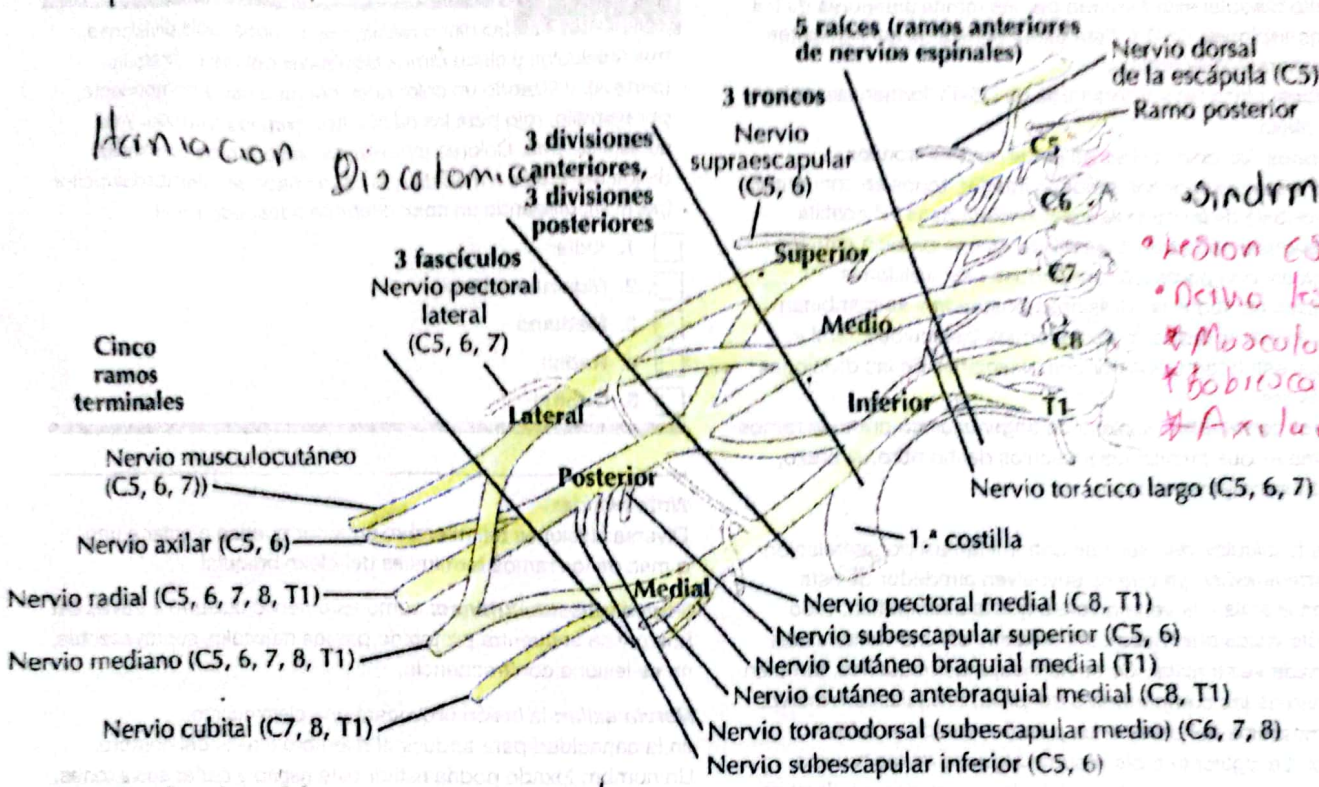
• Lesión del plexo braquial  
 Estiramiento sobre carga sin ruptura  
 • Parálisis braqu  
 - Sx de Komple  
 - Sx de Erb.

Sx de Komple.  
 • Lesión de C5-T1 del plexo  
 • Signo de gorrón.  
 • Nervio lesionado: Medial  
 Síndrome de Horner  
 Condición neurológica  
 causada por distorsión en  
 vía simpática

**Plexo braquial**

Neuropatía braquial

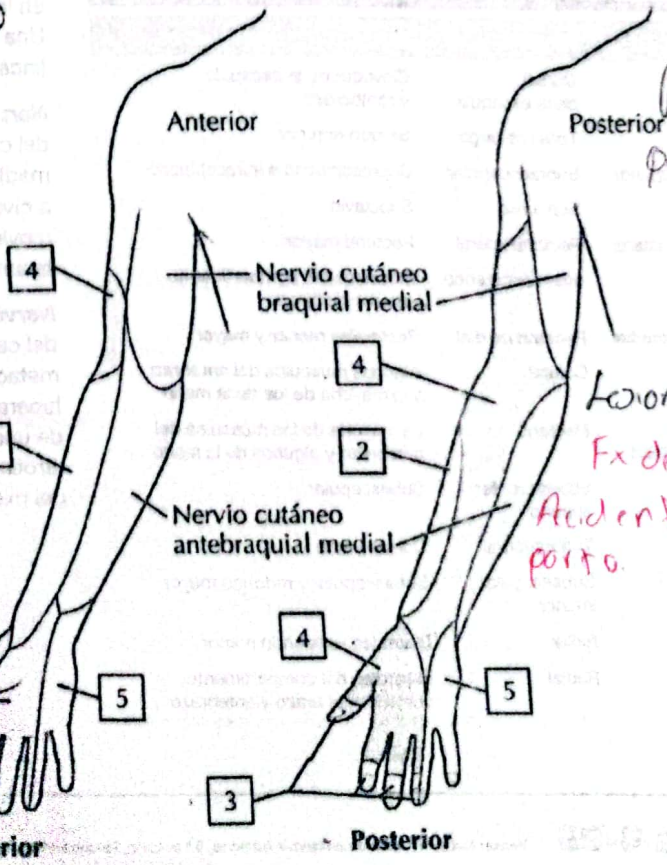
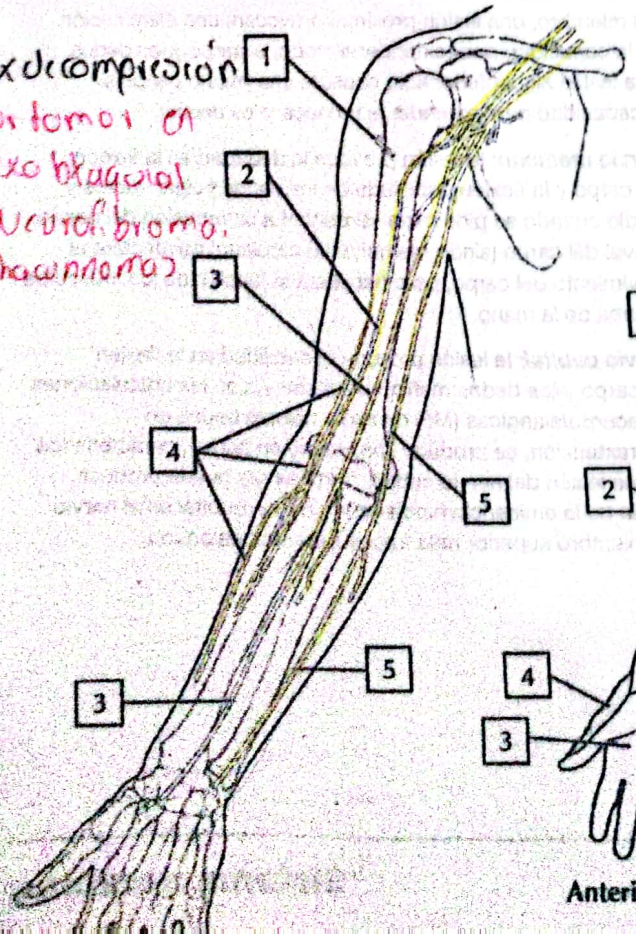
Síndrome de Parsonage-Turner



Síndrome de Erb.  
 • Lesión C5, C6 o C7  
 • Nervio lesionado  
 \* Musculo cutáneo  
 \* Bobroscapular  
 \* Axilar

**A. Axila: plexo braquial**

Sx de compresión  
 postomoi en  
 plexo braquial  
 - Neural. brioma.  
 - Schwannoma



Plexopatia  
 postquirúrgica  
 Lesión traumática  
 Fx de riesgo =  
 Accidente durante  
 parto.