



**Nombre del alumno: Leslie Dennis
Cabrera Sanchez**

**Nombre del profesor: Romeo
Antonio Molina Román**

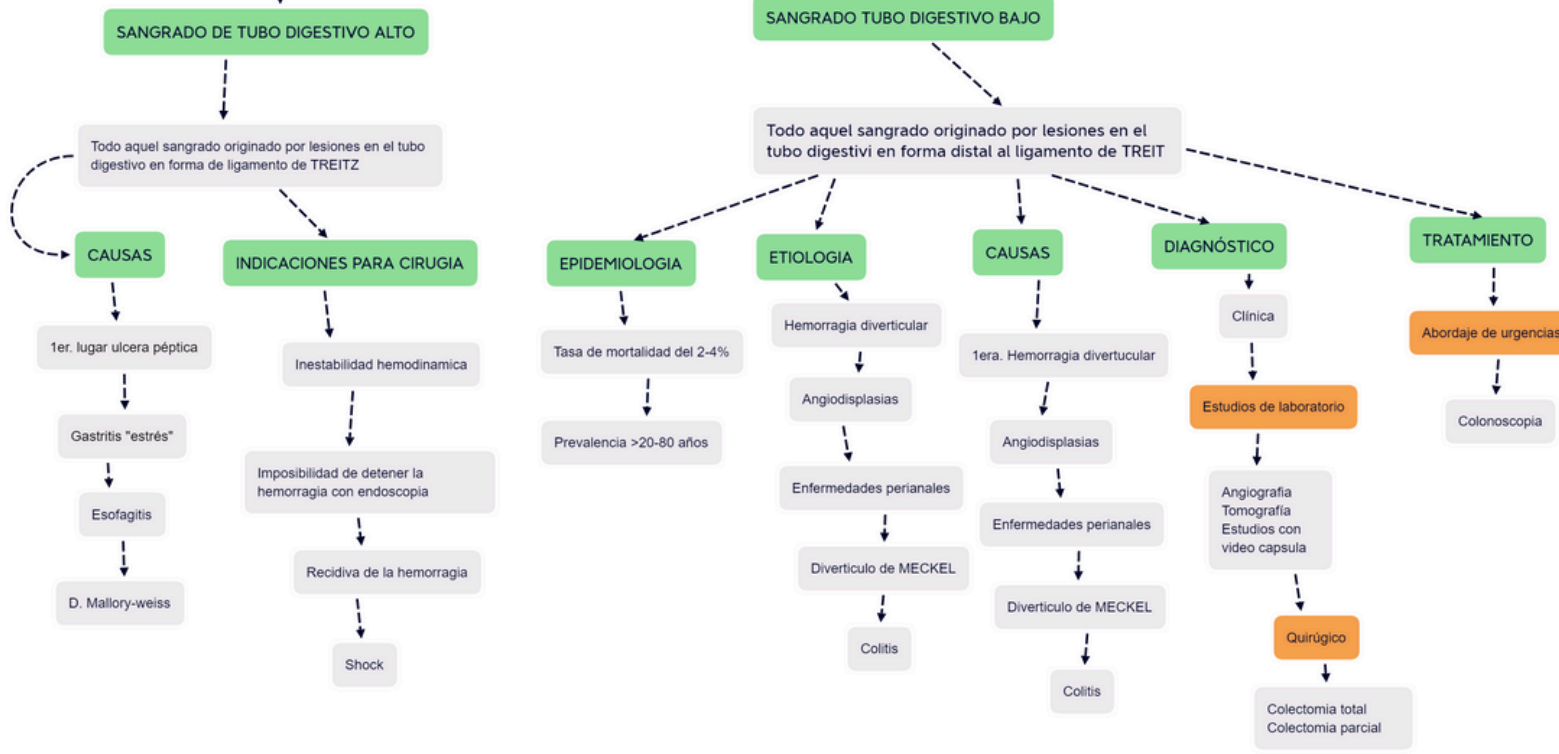
Actividad: Mapas conceptuales

Materia: Clínica Quirúrgica

Grado: 5

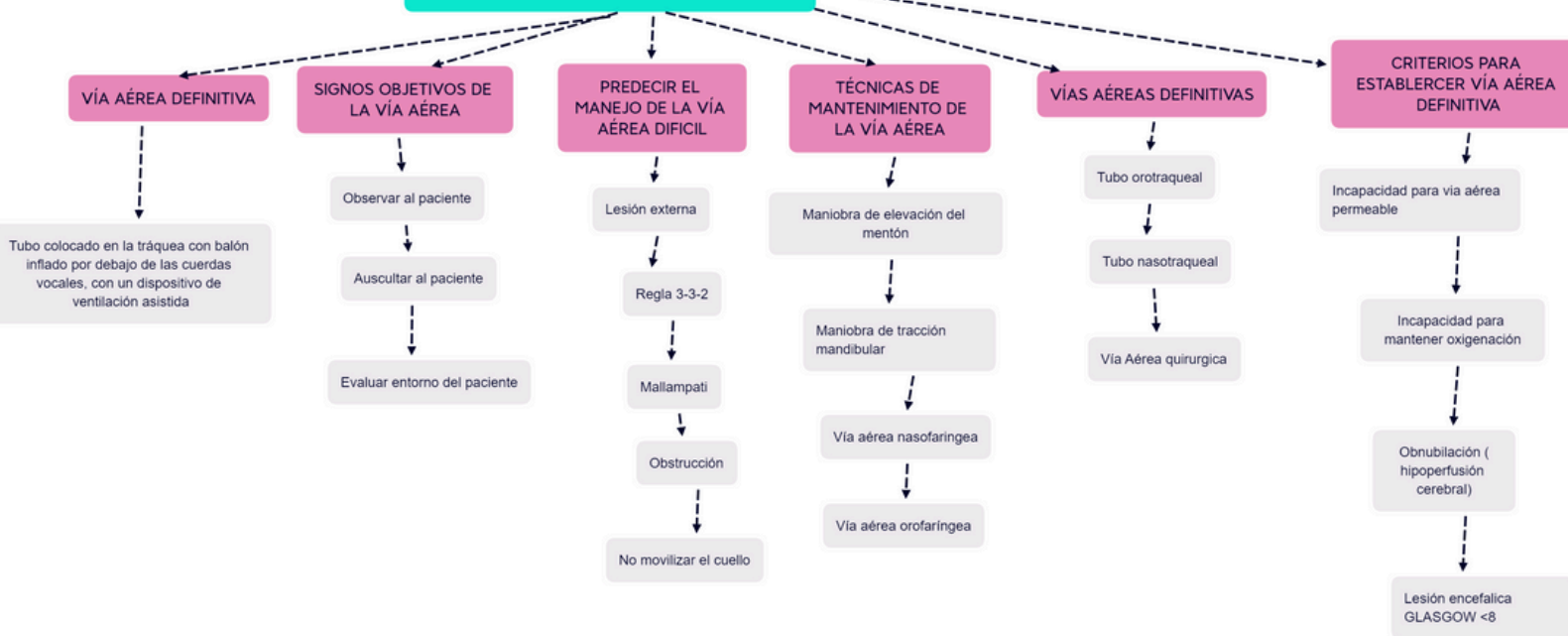
Grupo: B

SANGRADO DE TUBO DIGESTIVO



Presented with xmind

MANEJO DE LA VÍA AÉREA Y VENTILACIÓN



Presented with xmind

SHOCK

Es una situación generalizada en el cual el aporte del oxígeno a nivel celular resulta inadecuado para satisfacer las demandas metabólicas

CAUSA EN EL CORAZÓN

PRECARGA: Cuando el llenado del corazón distiende las fibras musculares del miocardio

POSCARGA: La resistencia del flujo sanguíneo supera el ventrículo izq.

CLASIFICACIÓN

HIPOVOLÉMICO

Pérdida de volumen circulante

DISTRIBUTIVO

Alteraciones en el tono vascular

CARDIOGÉNICO

Alteración de la función del bombeo del corazón

TIPOS

Hipovolémico

Hemorrágico

Distributivo

Séptico

Neurógeno

Psicógeno

COMPLICACIONES

Insuficiencia renal aguda

Insuficiencia hematológica

Insuficiencia hepática

Insuficiencia multiorgánica

EVALUACIÓN

Disminución de la conciencia

Ansiedad y desorientación

Taquicardia

Respiraciones rápidas

Piel fría

COLECISTITIS

COLECISTITIS

Inflamación de la vesícula biliar ocasionada por litos

ETIOLOGIA

Saturación y precipitación

Formación de los calculos

Colecistoquineticos e infecciones

EPIDEMIOLOGIA

10-20% de la población tiene cálculos biliares

30% presentará colecistitis aguda

FX DE RIESGO

Edad >40 años

Sexo femenino

Embarazo

Obesidad

Dislipidemia

CLÍNICA

Dolor en hipocondrio derecho

MURPHY

Nauseas o vomito

DIAGNOSTICO

USG

Pruebas de laboratorio

BHC: leucocitos elevados

QS: Creatinina

Hemocultivo

TRATAMIENTO

AINE: diclofenaco

Antibiotico: CEFA/METRO

Cirugía: Laparoscopica

COLELITIASIS

Presencia de litos en la vesícula biliar

FACTORES

Hereditaria

Mayor en mujeres

Mayores de 50 años

Obesidad

Diabetes

Hemolisis

EPIDEMIOLOGIA

Prevalencia en países occidentales

Prevalencia en mujeres

La prevalencia se eleva con la edad

CLÍNICA

Dolor en la zona superior derecha del abdomen

Náuseas y vómitos

Fiebre

Pérdida de apetito

Dolor de espalda y hombros

DIAGNOSTICO

Cuadro clínico

Exámenes

Laboratorio: hemograma

Ecografía abdominal: Gold estándar

TRATAMIENTO

Colecistectomía

Abierta y laparoscópica