



Axel Adnert Leon Lopez

Dra. karla sofia lopez gutierrez

signo cadavericos mediatos e inmediatos

medicina forense

5°

"B"

Comitán de Domínguez Chiapas 07/10/ 2024



signos cadavericos

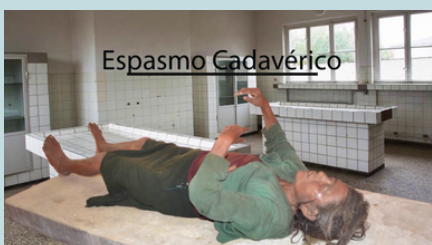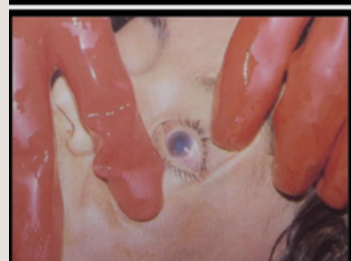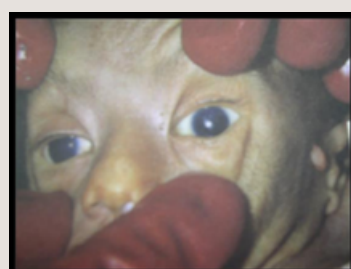
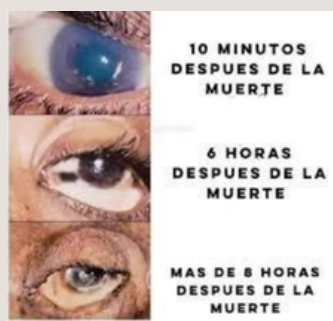inmediatos y mediatos



inmediatos

deshidratacion

perdida de liquidos que sufre el cadaver y se traduce como perdida de peso, modificaciones cutaneas, mucosas y oculares incluye el signo de stenor louis que es el hundimiento del globo ocular y signo de sommer que es una mancha negra

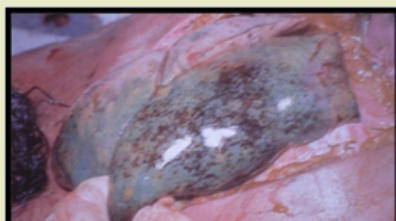


espasmo muscular

aquella rigidez que se produce inmediatamente a la muerte, donde fija la postura que tenia el individuo antes de morir.
en un segmento corporal generalizado
traumatismo del sistema nervioso central y circulacion

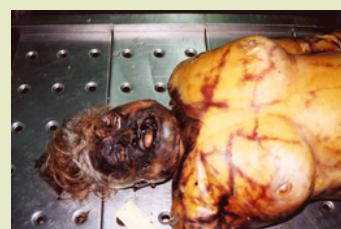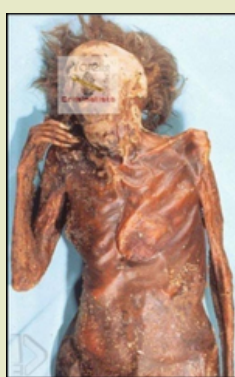hipotasis

acumulacion de sangre en las partes declives de visceras en razon de fuerza de la gravedad.
preferente en encefalo, pulmones y riñones



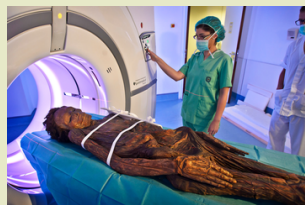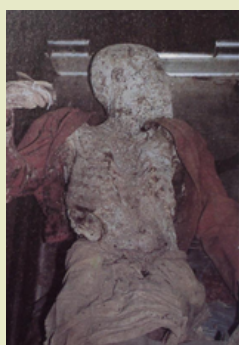mediatas corificacion

transformacion del cadaver de aspecto de cuero, de color gris amarillento y resistente al corte, hay: reduccion de visceras y se da entre el primer y segundo año



momificacion

deseccacion del cadaver por evaporacion rapida del agua tisular, imposibilitando el desarrollo de bacteria, retardando asi la descomposicion cadaverica, las visceras se presentan de un color oscuro pardo.
requiere un ambiente con temperatura elevada y al mismo tiempo seco.
1 a 2 mese posmortem



congelacion

proceso mediante la accion del frio seco prolongado que condicionara a una conservacion del cadaver.
provocandose la congelacion por temperaturas debajo de los 0 grados centigrados

