



Lizeth Guadalupe Ramírez Lozano

Dra. Karla Sofía López Gutiérrez

Posiciones cadavéricas

Medicina forense

PASIÓN POR EDUCAR

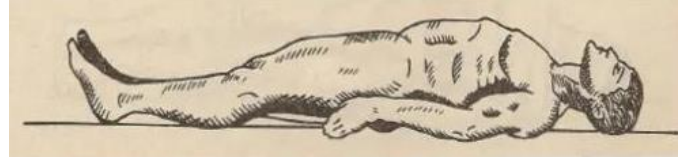5

“B”

Posiciones del cadáver

Decúbito dorsal

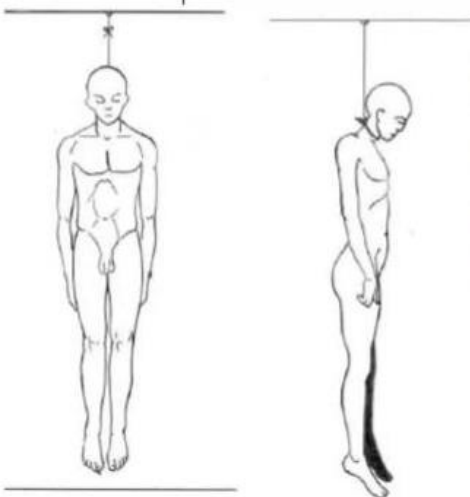
El cuerpo tiene su apoyo en regiones posteriores sobre el plano de soporte, con la cara mirada al cielo.



Aunque pueden existir posiciones en que la cabeza se encuentra rotada a la derecha o a la izquierda, y los miembros superiores e inferiores pueden estar orientados hacia determinado punto.

Decúbito ventral

Se encuentra sobre las regiones anteriores del cuerpo en el plano de soporte, con la cara mirando al piso, aunque puede haber rotación cefálica a la derecha o a la izquierda y de igual modo los miembros superiores e inferiores pueden estar orientados hacia determinado punto



Suspensión completa

Encontramos el cadáver suspendido con un agente constrictor alrededor del cuello, el agente constrictor se encuentra fijado o amarrado a un punto fijo.

No toca el piso con alguna región del cuerpo y los miembros superiores e inferiores cuelgan casi siempre.

Bibliografía

Pérez, R. M. P. (2016). Fundamentos de la medicina forense. Editorial UOC.