



**Emmanuel Hernández Domínguez**

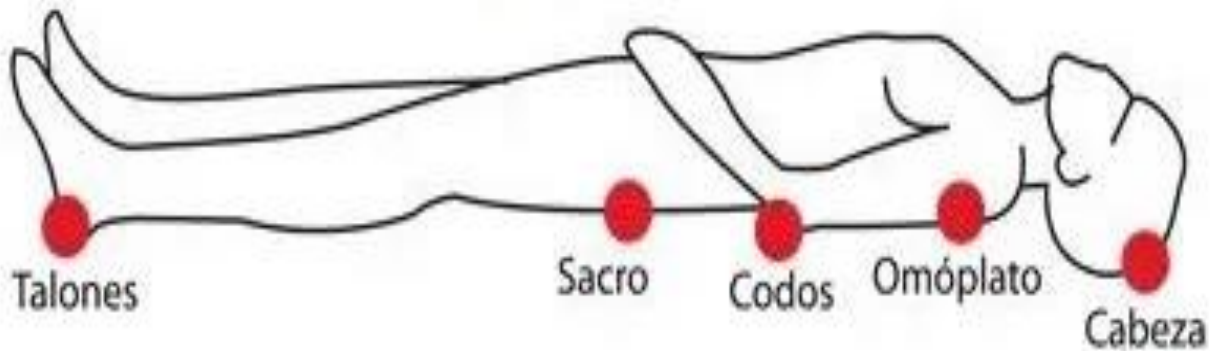
**Dra. Sofía López Gutiérrez**

**Dibujos anatomía y posiciones del  
cadáver**

**Medicina Forense**

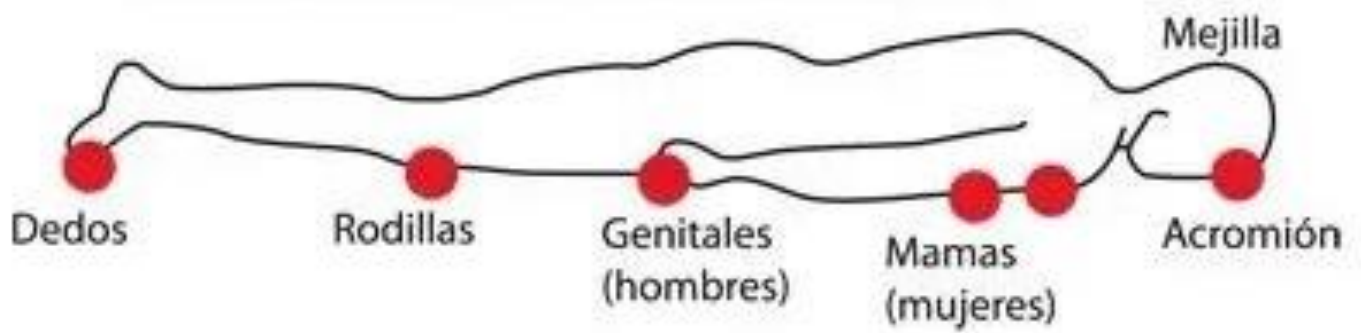
**5-B**

# Decúbito dorsal/supino



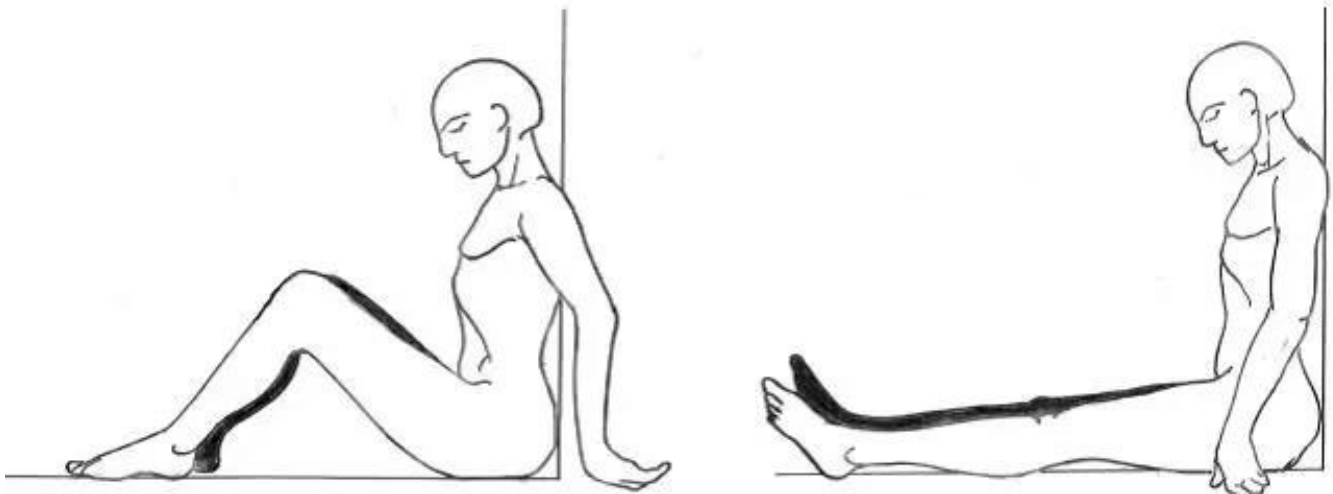
**El cuerpo descansa con sus regiones posteriores sobre el plano de sustentación, con el rostro mirando al cenit, aunque puede haber rotación de la extremidad cefálica hacia la derecha o a la izquierda, y los miembros superiores e inferiores pueden estar orientados hacia determinado punto, ya sea extendidos o flexionados.**

## Decúbito ventral/prono



**El cuerpo descansa con sus regiones anteriores sobre el plano de sustentación, con el rostro adosado al piso, aunque puede haber rotación de la extremidad cefálica hacia la derecha o a la izquierda, y los miembros superiores e inferiores pueden estar orientados hacia determinado punto, ya sea extendidos o flexionados**

## Sedente



**El cuerpo se mantiene sentado con el tórax en forma vertical o inclinado hacia delante o en su caso flexionado a la derecha o a la izquierda y menos frecuente, en extensión posterior, sosteniéndose la extremidad cefálica igualmente inclinada hacia delante o hacia atrás, así como a la derecha o a la izquierda.**



