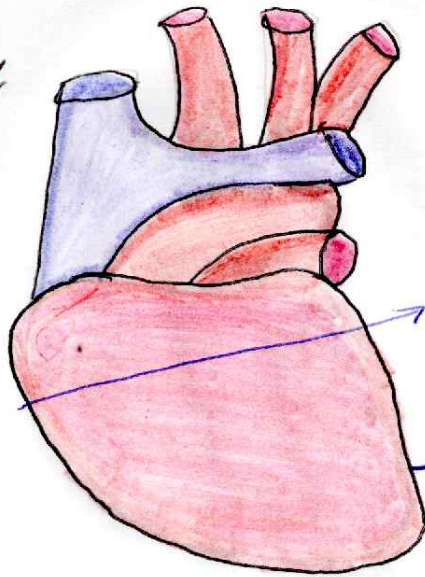


CORAZON

Corte transversal del Corazon doble
Se evidencia,
Probablemente
hipocardiaco

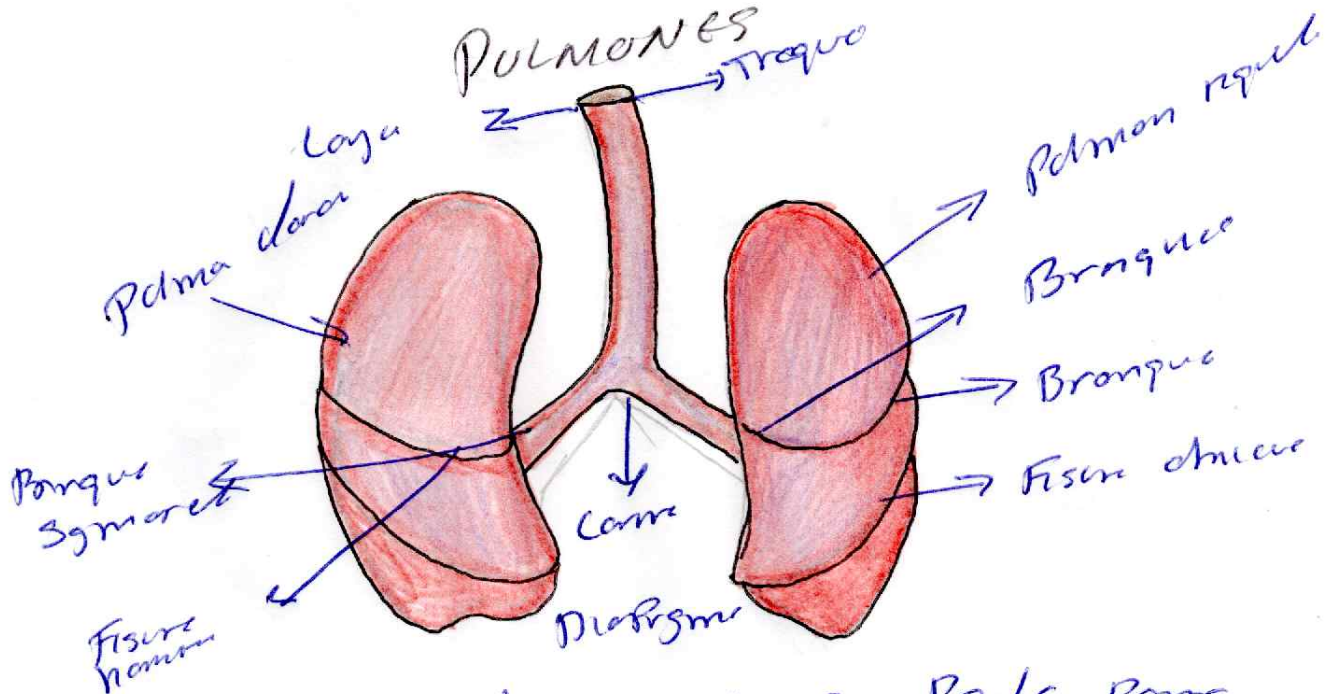
En el bazo
Similar los bazo
Semilunares



Algunos volúmenes no
Preservan Porcion coronaria

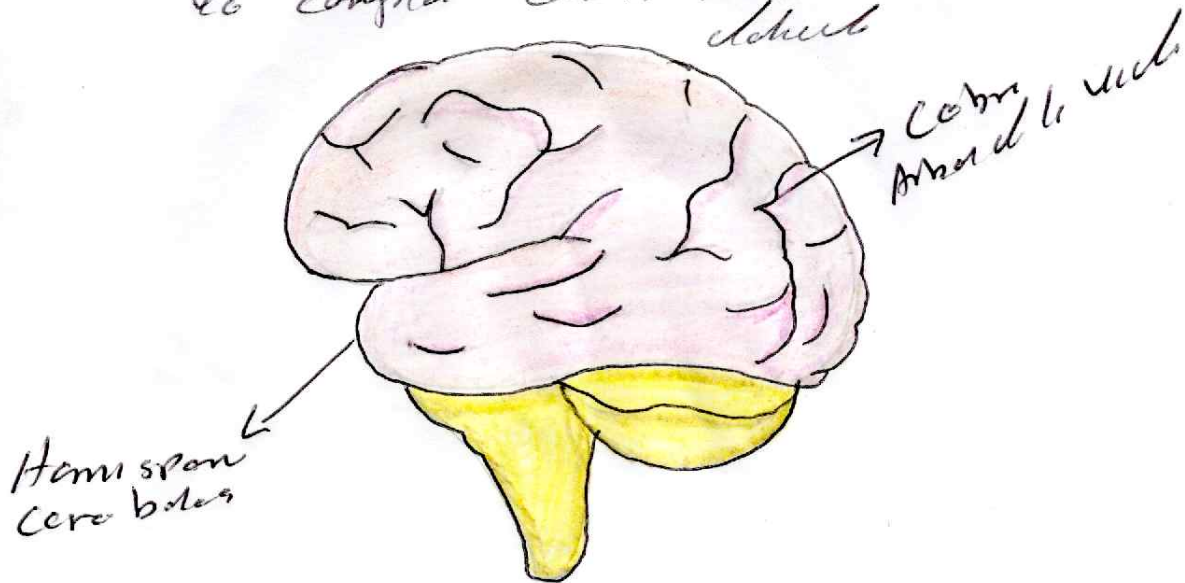
Corte transversal

PULMONES



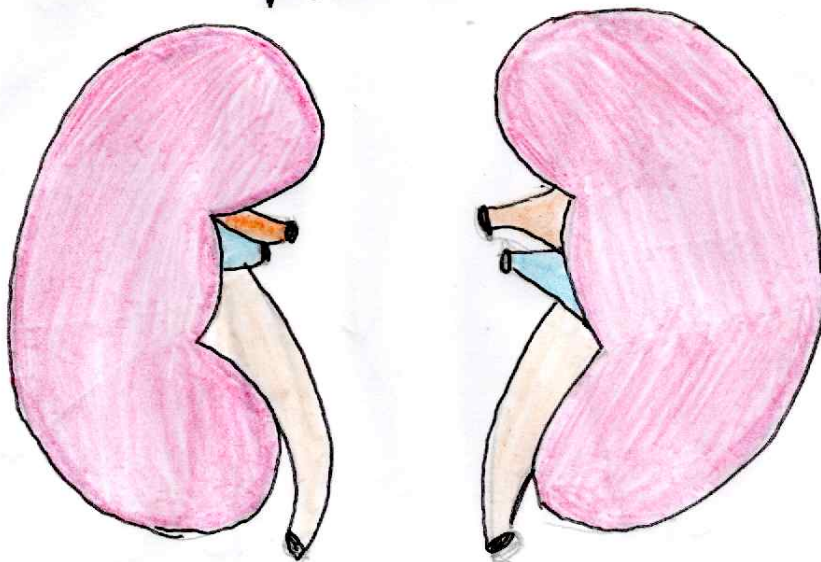
En la practica se observan cortes Pale por lo
mas doble se observan, oblicuos, asi como
horizontal que tambien operan con la pulmonaria

Presoos conns ale porr malu y sarrn se
yo conpra con el forma rale con
dehnt



Hemisferio
Cerebral

RIÑONES



Aspectos microscopicos de los Riñones y hozo valeso
Presar cloronel Pa el tiempo de csa en Fernes