



Marvin López Roblero

Karla Sofia López Gutiérrez

Medicina Forense

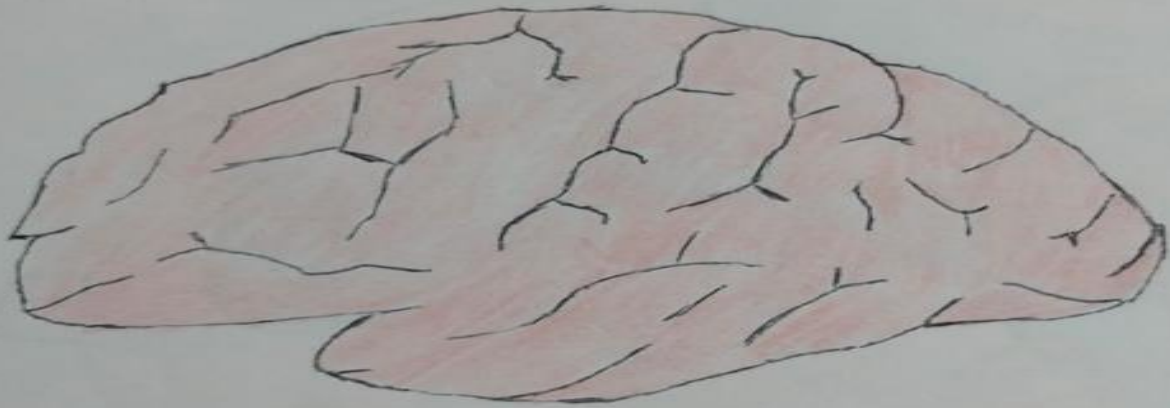Dibujos

5°

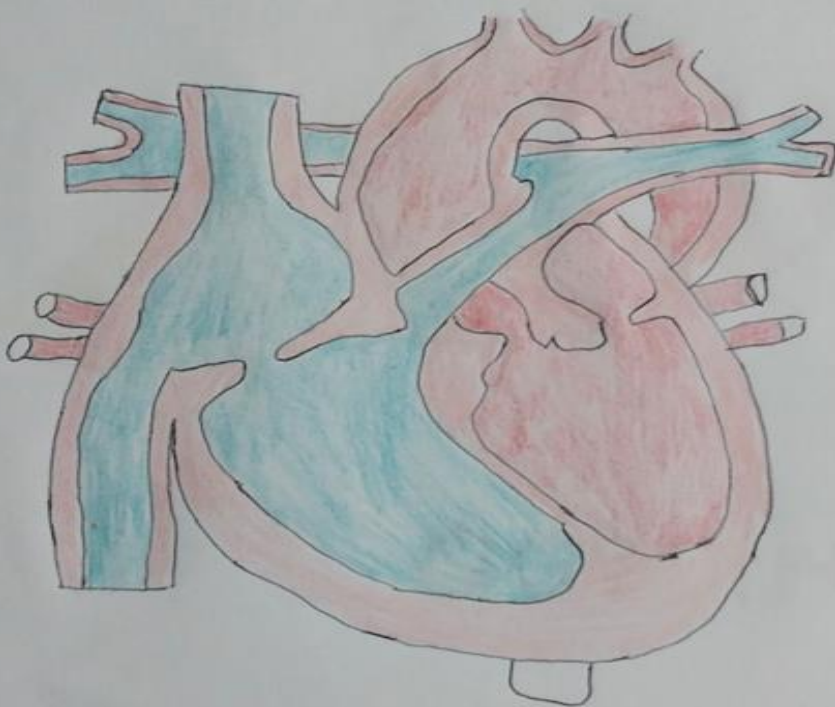
“B”

Comitán de Domínguez, Chiapas a 11 de septiembre del 2024.

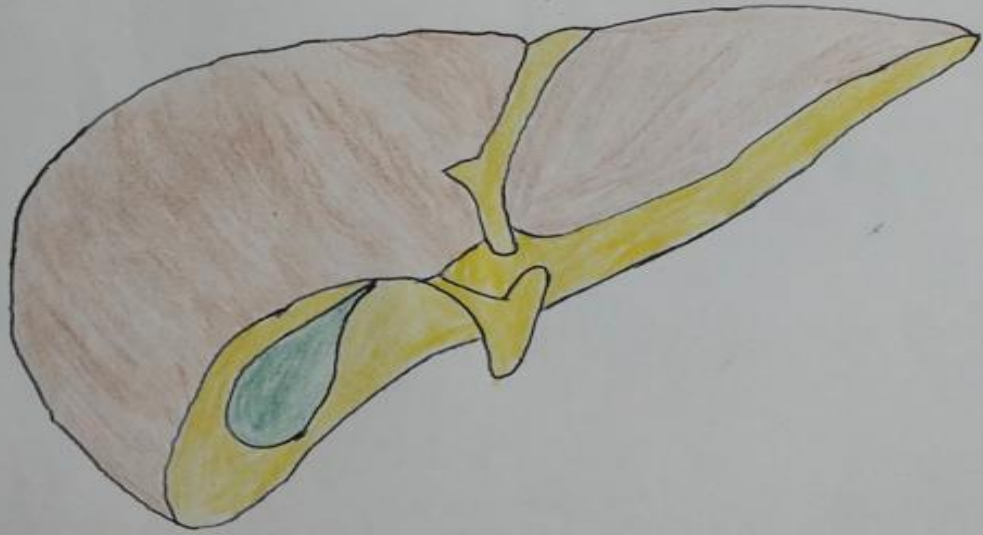
CEREBRO



CORAZON



HIGADO

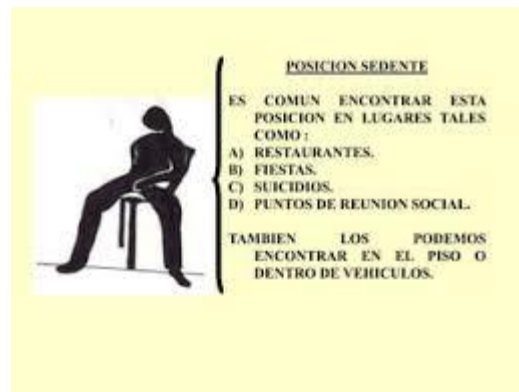

Posiciones del cadáver

1. Sedente:

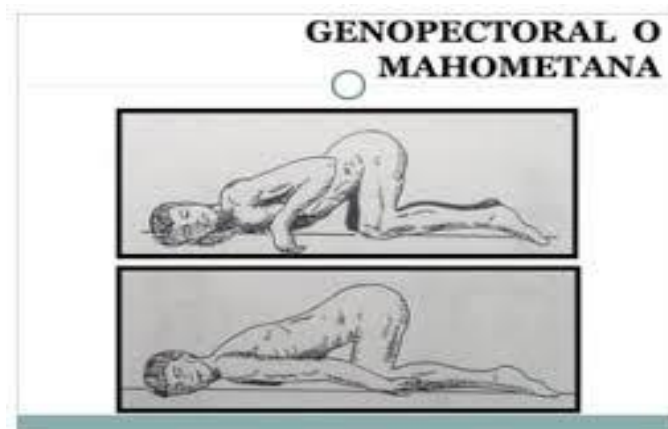
El cuerpo se mantiene sentado con el tórax en forma vertical o inclinado hacia delante o en su caso flexionado a la derecha o a la izquierda y menos frecuente, en extensión posterior, sosteniéndose la extremidad cefálica igualmente inclinada hacia delante o hacia atrás, así como a la derecha o a la izquierda.

Esta posición se puede observar estando el cadáver sobre el piso, en una silla, banca, cama, etc. Y los miembros superiores e inferiores pueden estar orientados a determinado punto, ya sean extendidos o flexionados.



2. **Genupectoral:** El cuerpo se mantiene empujado. existen dos formas clásicas de posición del cuerpo.

La primera con las regiones superiores apoyadas al plano de soporte, fundamentalmente con la extremidad cefálica y la cara anterior del tórax, con las rodillas flexionadas quedando los muslos y las piernas hacia afuera. Y la segunda posición, casi en igual forma, pero sin apoyarse con la cara anterior del tórax completamente, las rodillas quedan flexionadas y apoyadas al plano con los muslos y piernas hacia adentro. En las dos posiciones la cabeza puede quedar con rotación a la derecha o a la izquierda y los miembros superiores colocados en cualquier forma y orientación.



3. Decúbito Dorsal/Supino:

El cuerpo descansa con sus regiones posteriores sobre el plano de sustentación, con el rostro mirando al cenit, aunque puede haber rotación de la extremidad cefálica hacia la derecha o a la izquierda, y los miembros superiores e inferiores pueden estar orientados hacia determinado punto, ya sea extendidos o flexionados.

