



Javier Adonay Cabrera Bonilla

Karla Sofía López Gutiérrez

Medicina forense

Signos cadavéricos tempranos y tardíos

5°

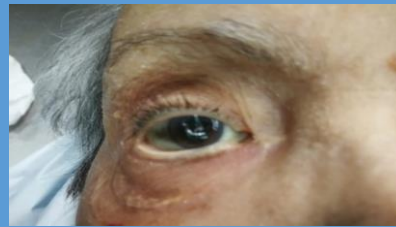
“B”

Comitán de Domínguez, Chiapas a 12 de octubre del 2024.

signos cadavéricos tempranos y tardíos

DESHIDRATACIÓN:

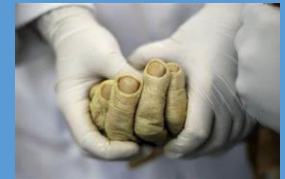evaporación de líquidos corporales del cadáver debido a condiciones ambientales que suelen ser extremas



PUTREFACCIÓN:

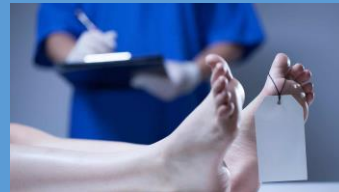descomposición de la materia orgánica del cadáver por acción bacteriana

- cromático
- enfisematoso
- licuefacción
- reducción esquelética



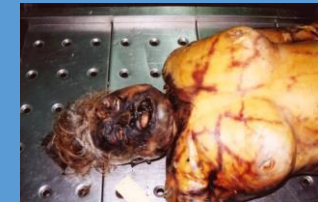ENFRIAMIENTO (ALGOR MORTIS):

El enfriamiento cadavérico, es un fenómeno cadavérico abiótico, ocurre con el cese de las funciones vitales. El hombre pierde su capacidad homeoterma




CORIFICACION:

Transformación del cadáver de aspecto de cuero recién curtido de color gris amarillento y resistente al corte



AUTOLISIS:

autodestrucción celular que conduce a la degradación de un tejido o de un órgano, son cambios internos que el cuerpo humano sufre después de la muerte



MOMIFICACIÓN:

Desecación del cadáver por evaporación, bloque de bacterias y putrefacción, en cara, manos y pies

Referencia bibliográfica:

Los fenómenos cadavéricos. (2018, 30 agosto). FMCC.
<https://www.criminologiaycriminalistica>.