



**Jhonatan Gamaliel Vazquez Cruz**

**Karla Sofia López Gutiérrez**

**Dibujo anatomía y posiciones**

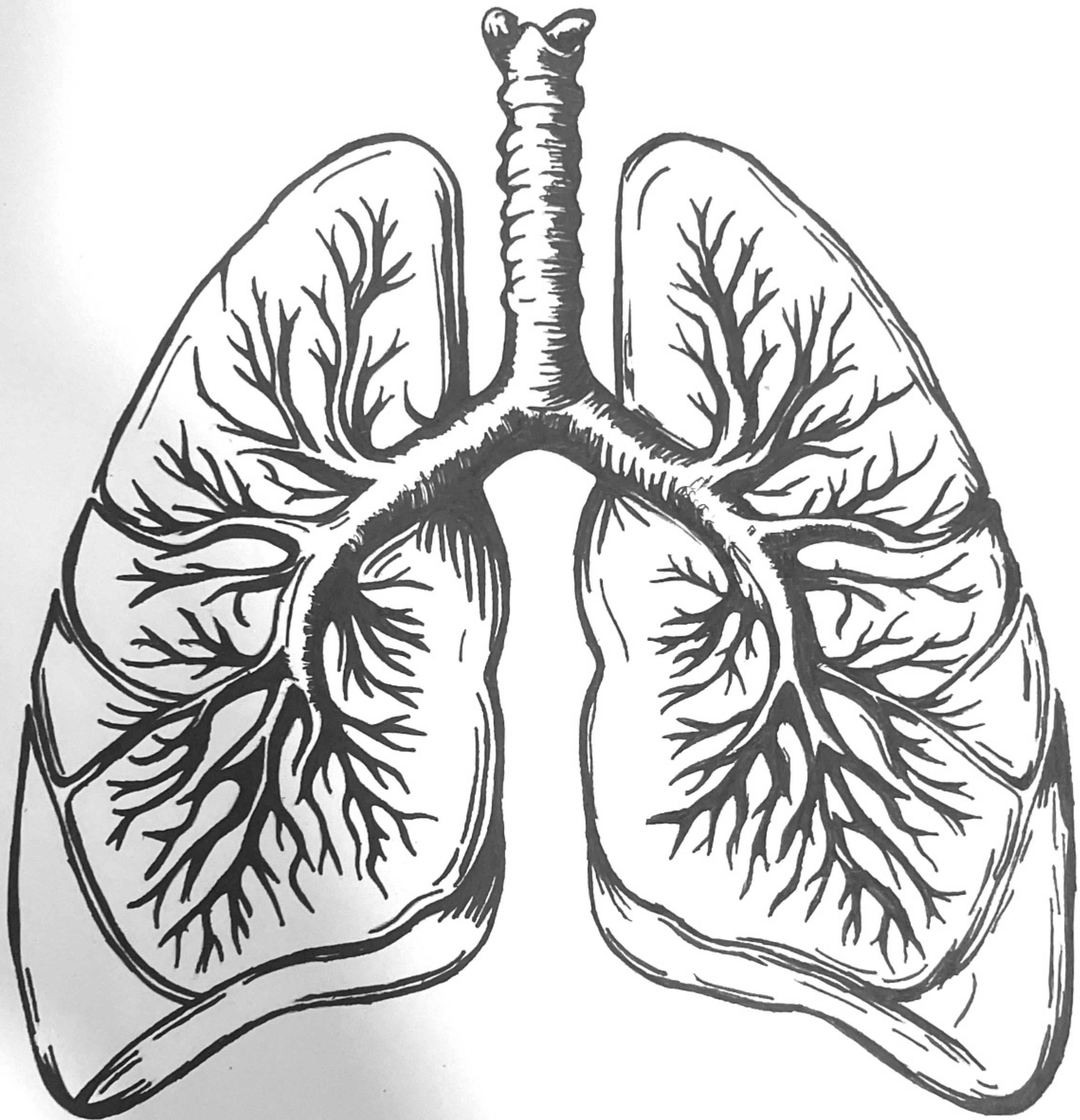
**Medicina forense**

**PASIÓN POR EDUCAR**

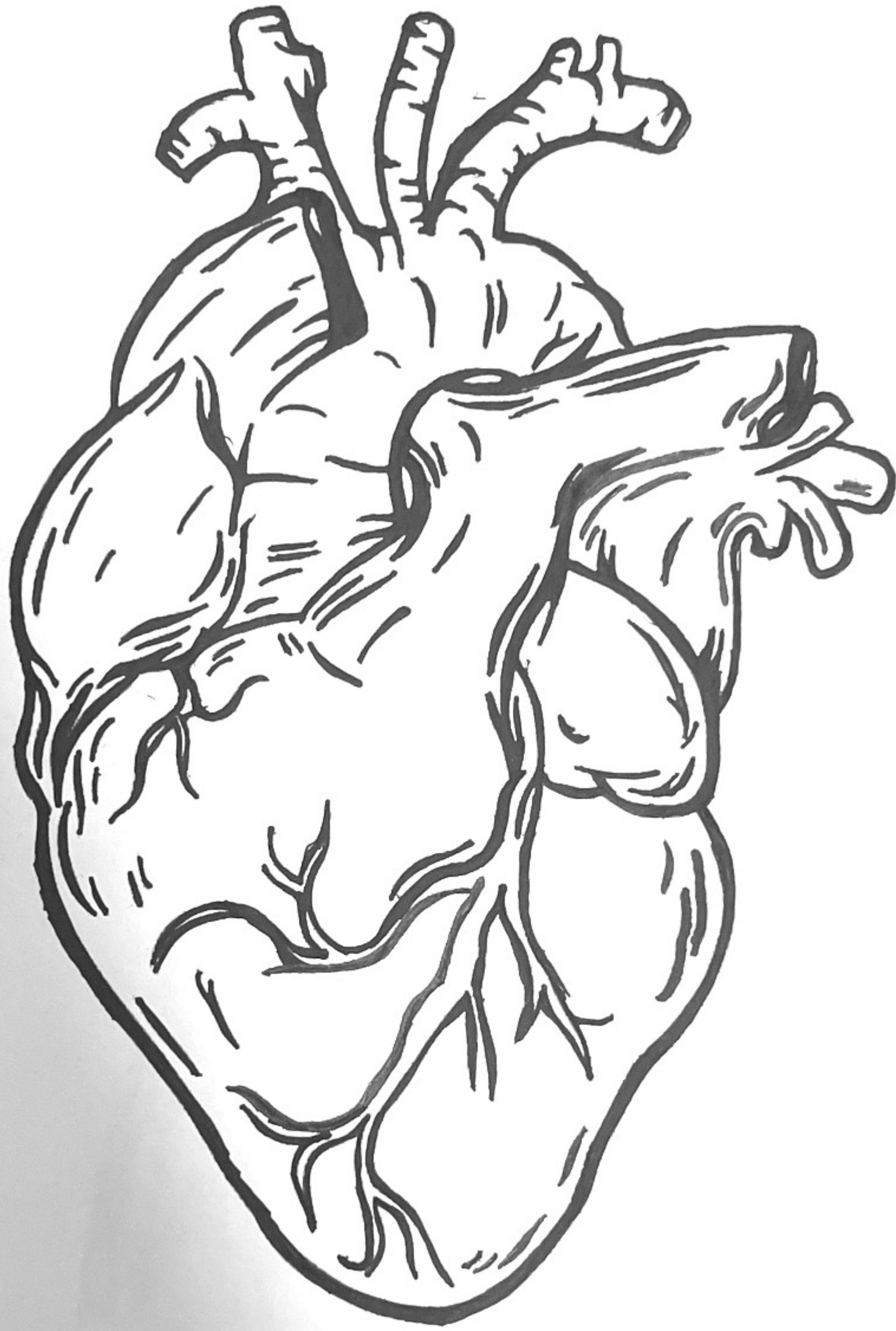**5**

**B**

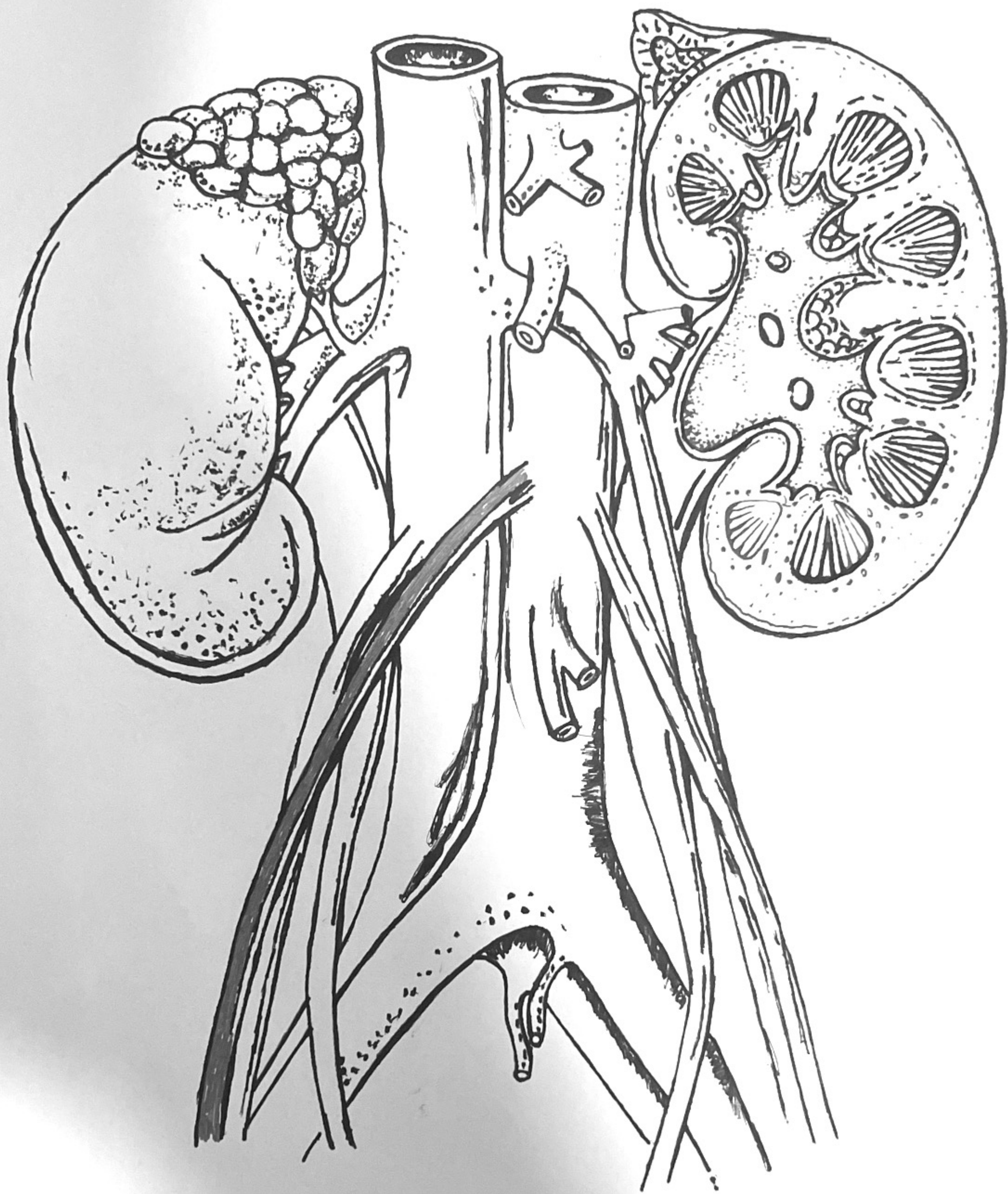
Comitán de Domínguez Chiapas a 13 de septiembre de 2024.













# POSICIONES DEL CADAVER

## DECÚBITO SUPINO

El cadáver está acostado sobre su espalda, con la cara hacia arriba y las extremidades estiradas. Esta es una de las posiciones más comunes en la que se encuentra un cuerpo en investigaciones forenses.

## DECÚBITO PRONO

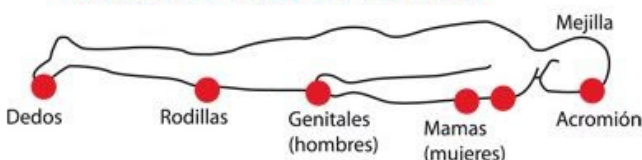
El cadáver está boca abajo, es decir, el abdomen y el pecho tocan el suelo o la superficie, mientras que la espalda queda hacia arriba. Esta posición también es común y a menudo se relaciona con caídas o agresiones.

## DECÚBITO LATERAL

El cadáver se encuentra de costado, ya sea del lado derecho o izquierdo. Esta posición a veces es conocida como posición fetal si el cuerpo está encogido, con las piernas flexionadas y los brazos cerca del pecho.

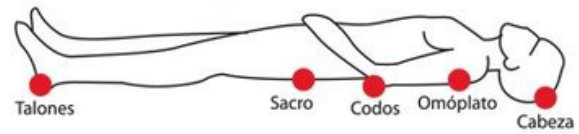
## DECÚBITO PRONO

### Decúbito Prono / Ventral



## DECÚBITO SUPINO

### Decúbito Supino / Dorsal



## POSICIÓN LATERAL (DECÚBITO LATERAL)

### Decúbito Lateral

