

UDS



Nombre del alumno: Leonardo Lopez Roque

Materia: Medicina forense

Tema: Reporte de práctica

Nombre del docente: Dra Karla Sofia Lopez Gutierrez

Grado y grupo: 5-B

Semestre: 5to semestre

Parcial: 1ro

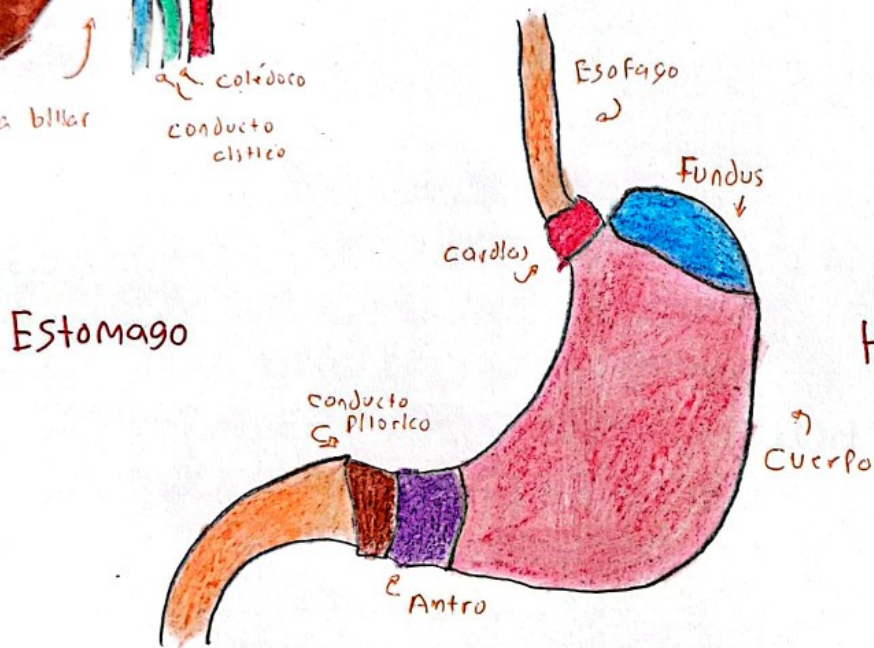
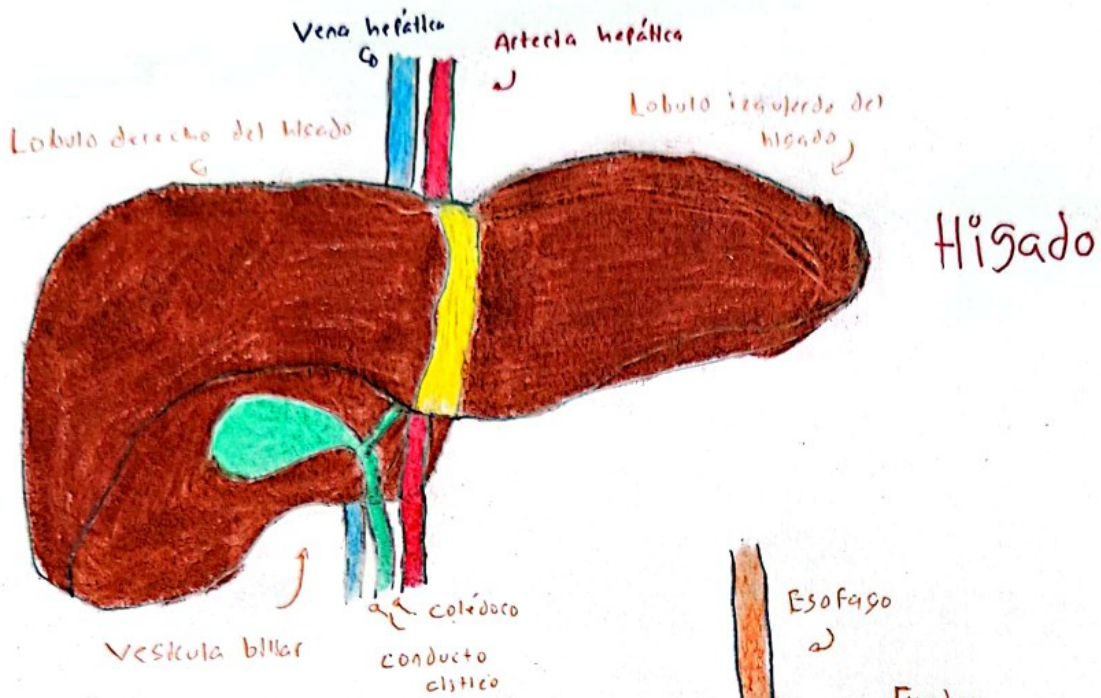
Fecha de entrega: Jueves 12 de septiembre del 2024

Licenciatura: Medicina humana

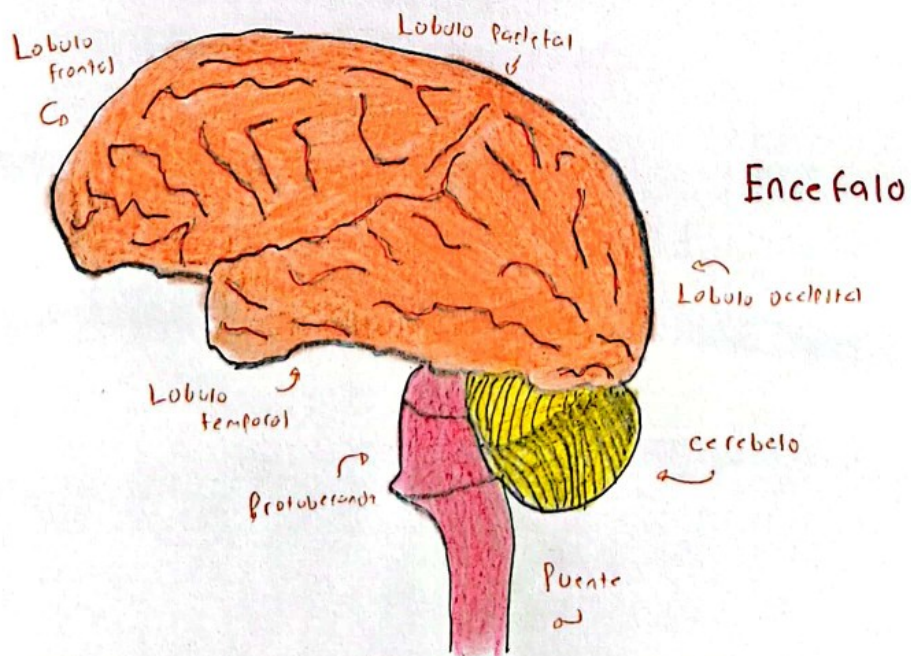
Descripción

Durante la Práctica se logró observar órganos y sistemas que se integran en un cuerpo como base fundamental para la función fisiológica del ser humano.

En la práctica consistió usar materiales como; pijama quirúrgica, uso de guantes, uso de cubre bocas, uso de botas quirúrgicas y el uso del gorro quirúrgico para proceder entrar al Anfiteatro. La anatomía humana estudia las estructuras que integran el cuerpo humano, por lo que pude observar tales órganos como; el corazón: Se observaban las 4 caras del corazón, la orejuela, los grandes vasos, el tejido del Pericardio fibroso, En la parte interna el epicardio y el miocardio, los ventrículos y las aurículas, el tabique av, las cuerdas tendinosas (los músculos como las trabeculas). Después conocer el encéfalo con un corte sagital dividiéndolo en un lado derecho e izquierdo, observando los lóbulos (frontal, parietal, temporal, y occipital), las áreas de asociación y los núcleos que integran los pares craneales. Después observe los pulmones junto con la tráquea que componen el sistema respiratorio, se observa el pulmón derecho con 3 lóbulos y el izquierdo con 2 lóbulos, la subdivisión de primario, secundario y segmentario que integran el interior de los pulmones. Se observa una porción del hígado, al palparlo es muy duro y grueso, incluye el estómago vacío pero intestinado por el fondo, el cuerpo, en antro y el píloro, seguido por el intestino delgado y el intestino grueso. Finalmente pude observar los riñones y los grandes vasos, es así como el aprendizaje de la anatomía humana es compleja.



Hecho por Leonardo López Roque



Conclusión

He concluido que la anatomía humana además de conocerla de forma teórica, aplicándola con la práctica he aprendido observar y conocer la localización de sus estructuras como los órganos y los sistemas que los integran. Durante la práctica estuve tocando y palpando los órganos para conocer el interior como el exterior aplicando los conocimientos anatómicos y relacionándolo con la clase de Medicina forense. El estudio es de manera compleja y llevar lo teórico a lo práctico es la idea para aprender anatomía, como el caso de la Medicina forense, conocer las estructuras y localizaciones que conllevan a perforaciones o estructuras afectadas por lesiones. Medicina forense a relación con la anatomía se llevó a cabo como práctica de los órganos del ser humano y para aplicar los previos conocimientos se observó un pulmón con tono oscuro (fumarol) que puede ser un motivo de causa de muerte, es así como se relaciona la anatomía con la Medicina forense.