



**Julio César Morales López.**

**Dr. Jesús Eduardo Cruz Domínguez.**

**FLASH CARD.**

**Medicina Física y Rehabilitación.**

**Quinto Semestre.**

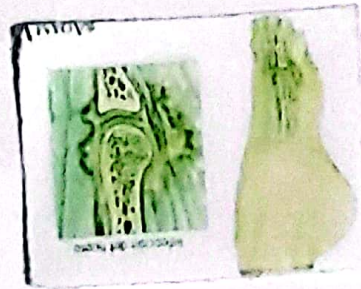
**“A”.**

Comitán de Domínguez Chiapas a 08 de Noviembre del 2024.

# Osteomielitis

¿Qué es? Es la infección de un hueso causada por un organismo infectante.


- Patología infecciosa de carácter inflamatorio.



## Epidemiología.

Frecuencia 2:1 > Sexo Masculino.

Factores de Riesgo.



### Sistémicas:

- Edad: Niños y Ancianos.
- DM.
- Inmunosupresión: VIH, Cáncer y Enfermedades Crónicas.
- Uso de Inmunosupresores.
- Cirugía en sitio afectado.




### Locales:

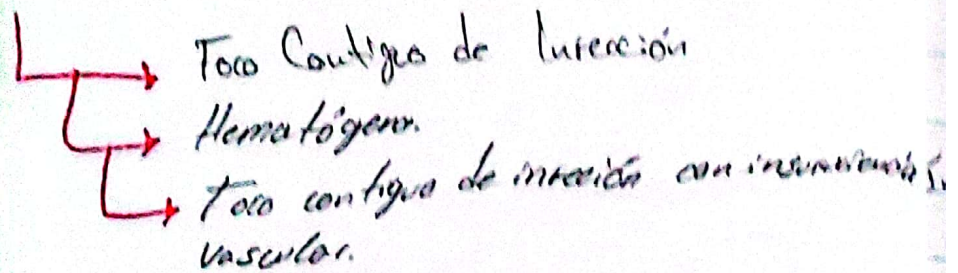
- Trauma: Lesión ósea abiertas o cerradas.
- Fracturas expuestas.
- Lesión por arma de fuego.
- Quemaduras.

# otitis media


## Factores Microbianos



## Via de Diseminación.



## Fisiopatología.



↓  
Los receptos liberan enzimas proteolíticas que producen lisis en tejidos circundantes

## Clasificación.

- Según estadio Clínico
  - Aguda
  - Subaguda
  - Crónica.
- Según su patogénesis.
- Según anatomía y comorbilidades.
  - Exógena
  - Hematógena
  - Secundaria
  - Toro contiguo
  - Inoculación directa.

# Clasificación según Cierny Mader.

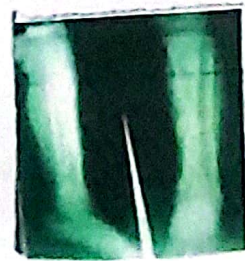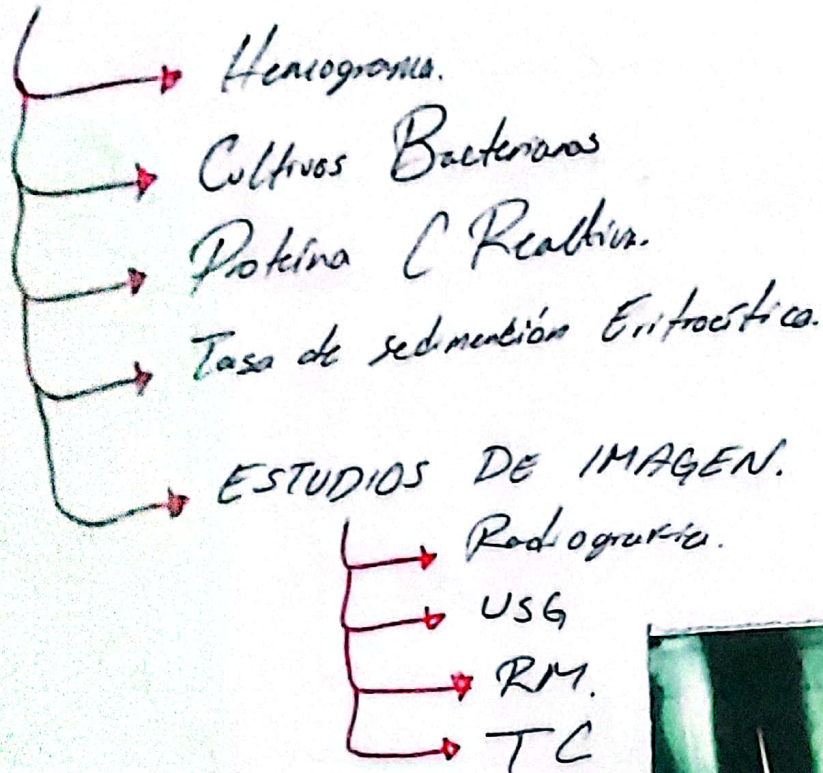
## Tipo Anatómico

- Etapa I: Osteomielitis Medular (limitada a cantidad medular).
- Etapa II: Osteomielitis Superficial (Involucra hueso cortical).
- Etapa III: Localizada (Involucra hueso cortical y zona medular pero no totalidad del hueso).
- Etapa IV: Difusa (Involucra todo el espesor del hueso).

## Estado Fisiológico.


- Antitríon A → Antitríon Normal.
- Antitríon B:
- Sistemáticamente comprometido.
  - Localmente comprometido.
  - Local y sistemáticamente comprometido.
- Antitríon C: Tratamiento por que lo enfermedad.

# Diagnóstico.




# Tratamiento

## ↳ Farmacológica



## ↳ Tratamiento Quirúrgico



## ↳ Procedimiento incluido

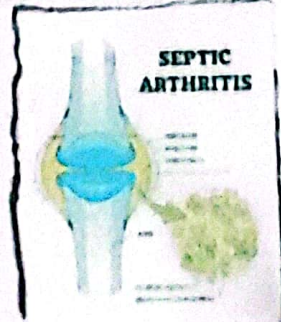
- Drenaje de abscesos.
- Debridamiento extenso de tejido infectado y necrótico.

# Artritis Séptica

- Es una infección ocasionada por un microorganismo infectante en la articulación.
- Es una emergencia tiene consecuencias si no se trata oportunamente y se trata de forma colectiva.
- Urgencia traumatológica e infectológica

## Factores de Riesgo

- Edad: Mayor a 80 o menor a 5 años.
- Nivel socioeconómico
- Género masculino
- Prematurar al bajo peso al nacer.
- Cateterización de cordón umbilical.
- Vorticela
- DM
- Hereditaria



## Fisiopatología

### Diseminación

- Hematógena.
- Por contigüidad  
- Osteomielitis o  
- heridas blandas vecinas.
- Invasión directa.  
↳ Post-Quirúrgica  
↳ Post-traumática

# Septic Arthritis

## Localización Frecuente

- Rodilla - Codo
- Cadera - Muñeca
- Tobillo - Hombro



## Clínica Médica.

- o Dolor
- o Fiebre
- o Limitación de articulación afectada.
- o Signos de inflamación (Tumefacción, dolor).
- o Herida articular.

## Diagnóstico.

- Clínico
  - Pruebas Complementarias { BH
  - Estudios de Imagen { VSG
  - Biopsia por punción (Líquido articular). { PCR.
  - o Rx
  - o TAC
  - o RMN
- Prueba de Hemocultivo.

## Ta tomiente.

- Menor a 3 mes
  - Dioxacilina.
  - Cefotaximo.
  - Cefalotina.
  - Aminoglicosidos. como o lternativa

- Penicilino.



# Fractura de Mandíbula

**Definición** → Es una lesión del cartilago subcondral que actúa como amortiguador en rodilla

**Epidemiología** →

- Población joven y deportistas
- Población adulta americana
- Osteoartritis de Rodilla

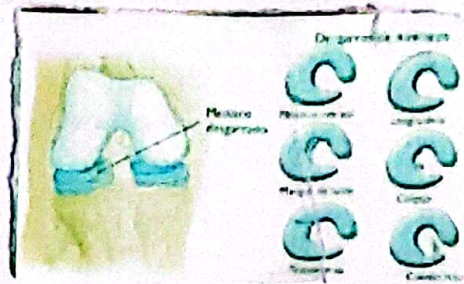
## Factores de Riesgo



- Edad
- Deportes de contacto y actividades físicas intensas
- Traumatismos Directos
- Obesidad
- Lesiones previas
- Alteraciones Biomecánicas

# Cuadro Clínico de artrosis

- Dolor en Rodilla.
- Hinchazón.
- Bloqueo Articular.
- Rigidez.
- Crepitación
- Inestabilidad.



## Diagnóstico

- Historia Clínica y Examen Físico.
- Prueba de McMurray. → Presencia de desgarro meniscal.
- Prueba de Apley. → Dolor de rodilla en menisco al comprimir rodilla en posición de flexión.
- Prueba Thessaly. → Dolor o inestabilidad durante rotación de pierna en una posición de pie.

# Pruebas Imagenológicas

- Radiología
- Resonancia Magnética
- Artroscopia

## Tratamiento

Reparación

AINES

Fisioterapia

Ortesis o Férulas

## Quirúrgico

- Menisectomía parcial
- Reparación parcial
- Resección Meniscal
- Artroscopia

# Pruebas Imagenológicas

- Radiología
- Resonancia Magnética
- Artroscopia

## Tratamiento

↓  
Reposo Relativo

↳ AINES

↳ Fisioterapia

↳ Ortesis o Férulas

## Quirúrgico

- Meniscectomía parcial
- Reparación parcial
- Resección Meniscal
- Artroscopia