

UDS



UNIVERSIDAD DEL SURESTE

Medicina Humana

5^o A^o

Medicina física y de rehabilitación

Plexo braquial

Catedrático:

Dr. Cruz Domínguez Jesús Eduardo

Alumna:

María Celeste Hernández Cruz

Comitán De Domínguez, Chiapas; 12/sep/2024

Lesión traumática (Plexo braquial).

- * Estiramiento: sobre carga sin ruptura.
- * Desgarre: Daño parcial o completo.
- * Avulsión: Fibras nerviosas completa del nervio de su origen

Sx Klumpke:

- Trauma neurológico.
- Afecto: C8 y T1
- Signo de garra
- Ulnos - Mediano.
- Dx: EMG, ECN, RM, USG.
- Tx: Aino, QX, Fisioterapia

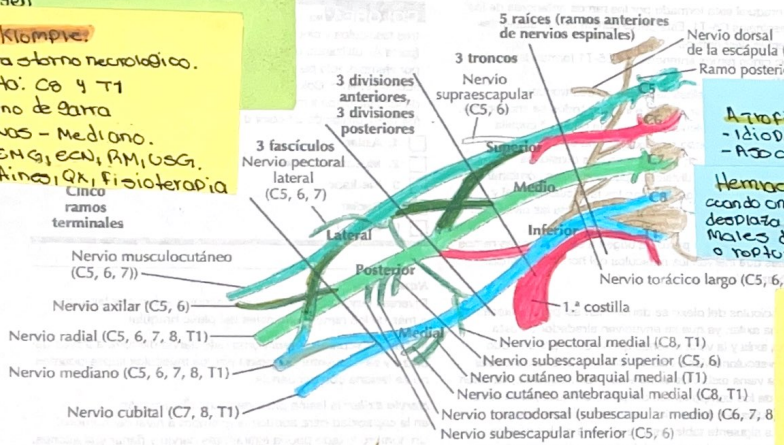
Parálisis braquial del AN.

- Disminución de la lesión motora
- Distocia de hombro
- Masiosoma fetal.
- Durante el parto difícil.
- Dx: Fisioterapia o cirugía

Sx de Horner.

- Interrupción de las vías nerviosas simpáticas del cerebro hasta el ojo.
- Tumores: Aneurismos
- Lesiones: Accidente evc.

Plexo braquial



Neuritis braquial

- Aparición súbita de evolución intensa en el hombro, seguido de debilidad.

Atrofia muscular

- Idiopática, trauma, asociado
- Asociados a vacuola.

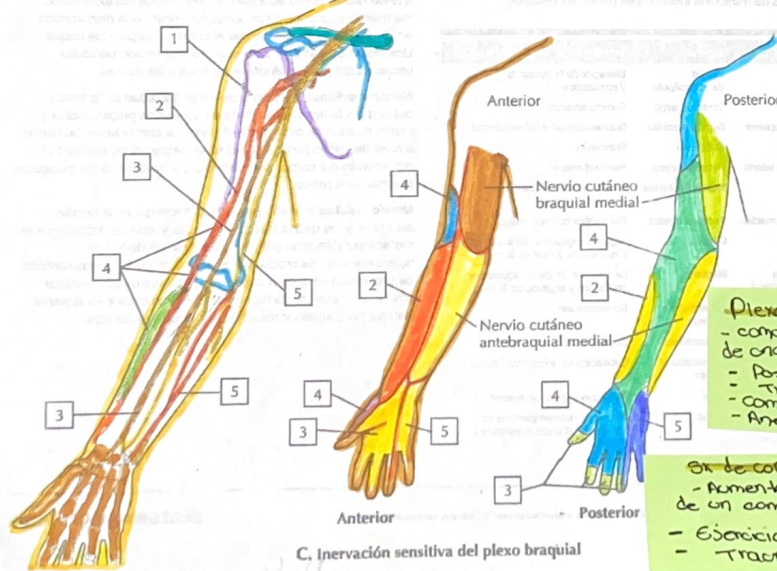
Herniación discal

cuando una parte de la intervertebral se desplaza más allá de los límites normales del disco o por una fisura o ruptura del anillo fibroso.

Tumores del Plexo braquial

- Schwannomas
- Tumores benignos originados en la célula S chwann
- Neurofibrosomas
- Tumores benignos
- Lipomas
- Timotelectosios.

A. Axila: plexo braquial



Plexopatía Postquirúrgica

- como una complicación después de una cirugía
- Posición qx
- Tracción nerviosa
- Compresión directa
- Anestesia

Sx de compresión

- Aumento de presión dentro de un compartimiento mecánico
- Ejercicio excesivo
- Trauma.

C. Inervación sensitiva del plexo braquial