



**Edwin Alejandro Morales Velasco**

**Dr. Jesús Eduardo Cruz Dominguez**

**Plexo braquial**

**Medicina Física y rehabilitación**

**5° "A"**

## Lesion Traumática

- Desgarre  
Lesion que ocurre por ruptura o distensión del tejido
- Estramiento  
Lesiones en las que no hay contracción del músculo estirado durante la elongación
- Avulsión  
Desgarro o pérdida forzada de una parte del tejido

## SX de Horner

Condición neurológica causada por la disfunción en la vía simpática que inerva cara y ojo.

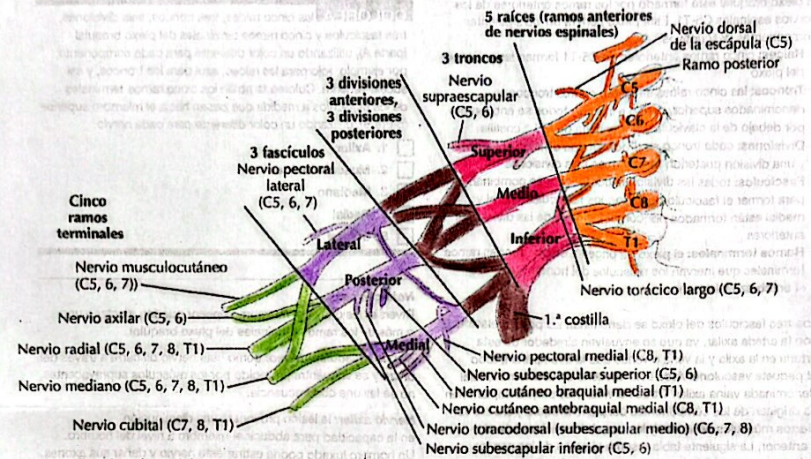
MC	DX	TX
- Ptosis	- Disfunción sp.	- la causa
- miosis	- Traumas	- Sintomático
- Anhidrosis	- Tumores	

## Tumores

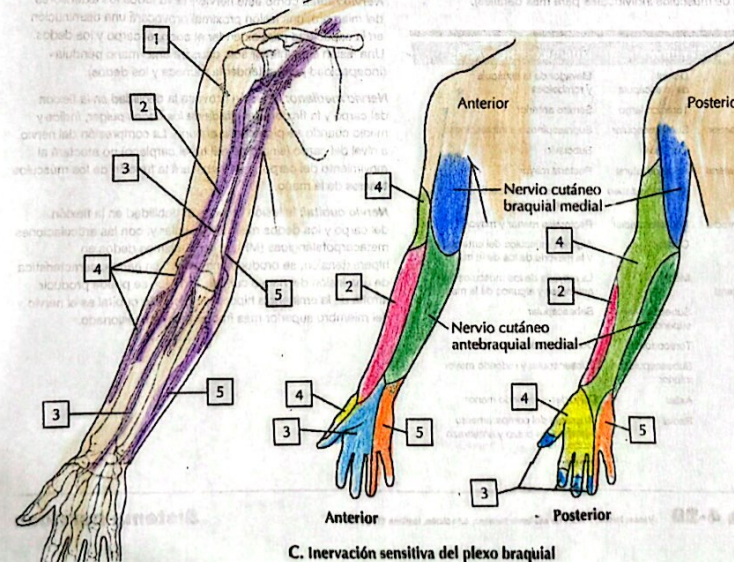
Masa anormal de tejido corporal

MC	DX	TX
- Fiebre	- Biopsia M.O.	- Quirúrgico
- Fatiga	- Radiografía	- Radiación
- ↓ apetito	- CSC	- Quimioterapia
- ↓ peso	- Función hepática	- Inmunoterapia
- Dolor		

## Plexo braquial



A. Axila: plexo braquial



C. Inervación sensitiva del plexo braquial

## Parálisis del RN.

Parálisis facial del miembro superior por la elongación del plexo braquial.

Erb

Klumpke

Lesión C5-C6 (ca)

Lesión C8-T1

- Postura en propina

Mano en garra

Presentación más FRECUENTE

\* Si hay afectación de T1 anterior presenta SX de Horner.

## Herniación

Protuberancia abultada que se produce cuando un órgano o tejido sobresale por un punto débil en la pared muscular.

MC	DX	TX
- Náuseas y vómito	- Ecografía	- Quirúrgico
- Evacuaciones intest.	- TC.	
	- Radiografía	